This is a digital copy of a book that was preserved for generations on library shelves before it was carefully scanned by Google as part of a project to make the world's books discoverable online.

It has survived long enough for the copyright to expire and the book to enter the public domain. A public domain book is one that was never subject to copyright or whose legal copyright term has expired. Whether a book is in the public domain may vary country to country. Public domain books are our gateways to the past, representing a wealth of history, culture and knowledge that's often difficult to discover.

Marks, notations and other marginalia present in the original volume will appear in this file - a reminder of this book's long journey from the publisher to a library and finally to you.

Usage guidelines

Google is proud to partner with libraries to digitize public domain materials and make them widely accessible. Public domain books belong to the public and we are merely their custodians. Nevertheless, this work is expensive, so in order to keep providing this resource, we have taken steps to prevent abuse by commercial parties, including placing technical restrictions on automated querying.

We also ask that you:

+ *Make non-commercial use of the files* We designed Google Book Search for use by individuals, and we request that you use these files for personal, non-commercial purposes.

+ *Refrain from automated querying* Do not send automated queries of any sort to Google's system: If you are conducting research on machine translation, optical character recognition or other areas where access to a large amount of text is helpful, please contact us. We encourage the use of public domain materials for these purposes and may be able to help.

+ *Maintain attribution* The Google "watermark" you see on each file is essential for informing people about this project and helping them find additional materials through Google Book Search. Please do not remove it.

+ *Keep it legal* Whatever your use, remember that you are responsible for ensuring that what you are doing is legal. Do not assume that just because we believe a book is in the public domain for users in the United States, that the work is also in the public domain for users in other countries. Whether a book is still in copyright varies from country to country, and we can't offer guidance on whether any specific use of any specific book is allowed. Please do not assume that a book's appearance in Google Book Search means it can be used in any manner anywhere in the world. Copyright infringement liability can be quite severe.

About Google Book Search

Google's mission is to organize the world's information and to make it universally accessible and useful. Google Book Search helps readers discover the world's books while helping authors and publishers reach new audiences. You can search through the full text of this book on the web at `http://books.google.com/`

Über dieses Buch

Dies ist ein digitales Exemplar eines Buches, das seit Generationen in den Regalen der Bibliotheken aufbewahrt wurde, bevor es von Google im Rahmen eines Projekts, mit dem die Bücher dieser Welt online verfügbar gemacht werden sollen, sorgfältig gescannt wurde.

Das Buch hat das Urheberrecht überdauert und kann nun öffentlich zugänglich gemacht werden. Ein öffentlich zugängliches Buch ist ein Buch, das niemals Urheberrechten unterlag oder bei dem die Schutzfrist des Urheberrechts abgelaufen ist. Ob ein Buch öffentlich zugänglich ist, kann von Land zu Land unterschiedlich sein. Öffentlich zugängliche Bücher sind unser Tor zur Vergangenheit und stellen ein geschichtliches, kulturelles und wissenschaftliches Vermögen dar, das häufig nur schwierig zu entdecken ist.

Gebrauchsspuren, Anmerkungen und andere Randbemerkungen, die im Originalband enthalten sind, finden sich auch in dieser Datei – eine Erinnerung an die lange Reise, die das Buch vom Verleger zu einer Bibliothek und weiter zu Ihnen hinter sich gebracht hat.

Nutzungsrichtlinien

Google ist stolz, mit Bibliotheken in partnerschaftlicher Zusammenarbeit öffentlich zugängliches Material zu digitalisieren und einer breiten Masse zugänglich zu machen. Öffentlich zugängliche Bücher gehören der Öffentlichkeit, und wir sind nur ihre Hüter. Nichtsdestotrotz ist diese Arbeit kostspielig. Um diese Ressource weiterhin zur Verfügung stellen zu können, haben wir Schritte unternommen, um den Missbrauch durch kommerzielle Parteien zu verhindern. Dazu gehören technische Einschränkungen für automatisierte Abfragen.

Wir bitten Sie um Einhaltung folgender Richtlinien:

+ *Nutzung der Dateien zu nichtkommerziellen Zwecken* Wir haben Google Buchsuche für Endanwender konzipiert und möchten, dass Sie diese Dateien nur für persönliche, nichtkommerzielle Zwecke verwenden.

+ *Keine automatisierten Abfragen* Senden Sie keine automatisierten Abfragen irgendwelcher Art an das Google-System. Wenn Sie Recherchen über maschinelle Übersetzung, optische Zeichenerkennung oder andere Bereiche durchführen, in denen der Zugang zu Text in großen Mengen nützlich ist, wenden Sie sich bitte an uns. Wir fördern die Nutzung des öffentlich zugänglichen Materials für diese Zwecke und können Ihnen unter Umständen helfen.

+ *Beibehaltung von Google-Markenelementen* Das "Wasserzeichen" von Google, das Sie in jeder Datei finden, ist wichtig zur Information über dieses Projekt und hilft den Anwendern weiteres Material über Google Buchsuche zu finden. Bitte entfernen Sie das Wasserzeichen nicht.

+ *Bewegen Sie sich innerhalb der Legalität* Unabhängig von Ihrem Verwendungszweck müssen Sie sich Ihrer Verantwortung bewusst sein, sicherzustellen, dass Ihre Nutzung legal ist. Gehen Sie nicht davon aus, dass ein Buch, das nach unserem Dafürhalten für Nutzer in den USA öffentlich zugänglich ist, auch für Nutzer in anderen Ländern öffentlich zugänglich ist. Ob ein Buch noch dem Urheberrecht unterliegt, ist von Land zu Land verschieden. Wir können keine Beratung leisten, ob eine bestimmte Nutzung eines bestimmten Buches gesetzlich zulässig ist. Gehen Sie nicht davon aus, dass das Erscheinen eines Buchs in Google Buchsuche bedeutet, dass es in jeder Form und überall auf der Welt verwendet werden kann. Eine Urheberrechtsverletzung kann schwerwiegende Folgen haben.

Über Google Buchsuche

Das Ziel von Google besteht darin, die weltweiten Informationen zu organisieren und allgemein nutzbar und zugänglich zu machen. Google Buchsuche hilft Lesern dabei, die Bücher dieser Welt zu entdecken, und unterstützt Autoren und Verleger dabei, neue Zielgruppen zu erreichen. Den gesamten Buchtext können Sie im Internet unter `http://books.google.com` durchsuchen.

HC 2XIR N

20. F. 76.



EINIGE FREMDKÖRPER AUS DER KLINISCHEN SAMMLUNG.

Aus Professor O. CHIARI'S
k. k. Universitätsklinik für Kehlkopf- und Nasenkrankheiten in Wien.

Über Fremdkörper

in den

oberen Luftwegen.

Für den praktischen Arzt

zusammengestellt von

Dr. Friedrich Hanszel,
klinischem Assistenten.

WIEN.
VERLAG VON JOSEF ŠAFÁŘ.
1903.



4307

Alle Rechte vorbehalten.

Benützte Literatur.

1. Bauerreis: Monatsschrift für Ohrenheilkunde etc. 1902, Nr. 12.
2. O. Chiari: Die Krankheiten der Nase. Franz Deuticke, Leipzig und Wien 1902.
3. Fronz: Jahrbuch für Kinderheilkunde 1898. Bd. 47, H. 1.
4. Harmer: Wiener klinische Wochenschrift 1902, Nr. 35 und 36.
5. Jurasz: Heymanns Handbuch der Laryngologie und Rhinologie 1899. II. Bd.
6. Lantin G.: Fränkels Archiv für Laryngologie. IV. Bd., H. 2.
7. Schäffer: Heymanns Handbuch der Laryngologie und Rhinologie 1898. Abschnitt Kehlkopf.
8. v. Schrötter: Monatschrift für Ohrenheilkunde 1876. H. 1 u. ff.
   » Zur Kasuistik der Fremdkörper in den Luftwegen. Wissenschaftlicher Katalog der an der III. mediz. Universitäts-Klinik in Wien befindlichen Sammlung. Stuttgart, Ferd. Enke, 1901.
9. Seifert: Heymanns Handbuch der Laryngologie und Rhinologie. II. Bd.: Nase.
10. Semon: Internationales Zentralblatt für Laryngologie u. s. w.

Die nachfolgenden Zeilen mit einer tabellarischen Zusammenstellung der Fremdkörperfälle in den oberen Luftwegen, die an genannter Klinik im Laufe von elf Jahren zur Beobachtung kamen, sind an die Adresse jener praktischen Ärzte gerichtet, die sich mit unserem Fachgebiete nur wenig oder gar nicht beschäftigen konnten, wobei vor allem die an dem großen Krankenstande der Klinik bezüglich Diagnose und Entfernung von Fremdkörpern gesammelten Erfahrungen niedergelegt sind. — Meinem Chef, Prof. O. Chiari, danke ich an dieser Stelle ergebenst für die Förderung dieser Publikation.

Wenn ein Kind sich einen Fremdkörper in die Nase gesteckt hat, und wenn Kinder oder Erwachsene einen solchen aspiriert haben, ein solcher im Schlunde stecken geblieben ist oder dies auch nur vermutet wird, kommt erfahrungsgemäß der Patient zuerst — auch in der Großstadt — zu dem zunächst praktizierenden Arzte und erst, wenn die Konsultation aus diesem oder jenem Grunde erfolglos geblieben, wird fachärztliche Behandlung aufgesucht.

Deshalb ist es wichtig, daß jeder praktische Arzt sich mit gewissen Maßnahmen in solchen Fällen vertraut macht, daß er verschiedene Ereignisse kennt, die mitunter recht unangenehme Zwischenfälle veranlassen und bei Beobachtung scheinbar nebensächlicher Kleinigkeiten leicht verhütet werden können.

Von diesem, vorwiegend praktischen Gesichtspunkte seien folgende Ausführungen beurteilt.

Die Gesamtzahl der nach den Ambulanz- und Spitalsprotokollen obiger Klinik vom Jahre 1892 bis 1903 zusammengestellten Fremdkörperfälle in Nase, Rachen, Kehlkopf und Luftröhre beträgt 150. Hievon konnten 36 Fälle aus den Protokollen wegen ungenauer, nicht mehr zu eruierender Daten und 14 verschiedene Gegenstände aus der klinischen Fremdkörpersammlung wegen fehlender Signatur in die Tabelle nicht eingereiht werden.

Diese letzteren Gegenstände sind:

1 Kirschkern,	2 Glasperlen,
1 Nähnadel,	4 verschiedene Knöpfe,
2 Fischgräten,	1 Stück Radiergummi,
2 Schuhknöpfe,	1 Knochenstück.

Es verbleiben demnach, da die eben aufgezählten 14 Fremdkörper jedenfalls in die 36 mangelhaft notierten Fälle einzubeziehen sind, 114 Fälle, die in nachfolgender Tabelle teils mit den in den Protokollen vorhandenen Notizen, teils nach später eingeholten Erkundigungen zusammengestellt sind. Gewiß repräsentiert obige Summe nicht alle an der Klinik beobachteten Fremdkörperfälle, da solche hie und da aus verschiedenen Gründen überhaupt nicht im Protokolle notiert wurden.

Perzentuell berechnet kamen demnach Fremdkörper in den oberen Luftwegen in 0·2% aller Ambulanzfälle (81.499) zur Beobachtung. Die verhältnismäßig große Anzahl im letzten Jahre (1902) entspricht der in diesem Jahre bedeutend höheren Anzahl von ambulanten Kranken (10.500).

Da bei den einzelnen Fällen die Namen derjenigen Herren, die den Fremdkörper extrahierten, nicht notiert erscheinen, kann nur mitgeteilt werden, daß sich an diesen Extraktionen die jeweiligen Vorstände der Klinik weil. Professor Stoerk, der nunmehrige Chef Professor Chiari, sowie ferner die ehemaligen und jetzigen Assistenten Dozent Dr. Koschier, Dr. Dobrowsky, Dr. Ebstein, Dr. Harmer und Verfasser beteiligten.

Ausdrücklich sei hervorgehoben, daß in dieser Abhandlung unter Fremdkörper nur geformte, handgreifliche Gegenstände gemeint sind, die nicht dem Organismus angehören.

BOSTON MEDICAL
MAY 10 1904
LIBRARY.

1. Fremdkörper in der Nase.

Weitaus die größte Anzahl betrifft nach unserer Statistik Kinder im Alter von 2 bis 5 Jahren, welche sich die verschiedensten kleinen Gegenstände, die sie gelegentlich zur Hand haben, durch die vorderen Nasenöffnungen in eine Nasenseite stecken. Dabei ist es meist die rechte Nasenseite (nach beifolgender Statistik 35 rechts, 14 links), was bei dem häufigeren Gebrauche der rechten Hand ohne weiteres verständlich ist. Nur wenige Fälle sind bekannt, in welchen ein Kind sich gleichzeitig in beide Nasenseiten einen fremden Körper einbrachte (siehe Fall 49), ebenso relativ selten kommt es vor, daß Kinder sich mehr als einen Gegenstand in eine Nasenseite stecken (siehe Fall 36), sowie, daß Kinder, denen schon einmal ein Fremdkörper aus der Nase entfernt wurde, sich abermals einen solchen einführen.

In den meisten Abhandlungen und Monographien über dieses Thema findet sich nur die Angabe, daß die Kinder sich die diversen Gegenstände »aus Unverstand und Mutwillen« einführen. Dies ist aber gewiß nicht die eigentliche, veranlassende Ursache; vielmehr glaube ich, daß diese Kinder an Behinderung der Nasenatmung (infolge Coryza, Hypertrophien, Septumabszessen [siehe Fall 50], adenoiden Vegetationen, angeborener Choanalatresie [siehe Literat. Nr. 6] etc.) oder an Jucken und Kitzel, wie dies durch Katarrhe oder konsekutive Ekzeme bedingt wird, leiden, weswegen sie mit dem Finger oder diversen Gegenständen in der Nase bohren, sich so gelegentlich auch diese Objekte in die Nase einführen und dann nicht mehr herausbefördern können. Ich konnte eine solche Ursache in nahezu allen Fällen, die ich daraufhin untersuchte, konstatieren und halte es demnach für angezeigt, nach Entfernung des Fremdkörpers hernach auch die Nase, den Nasenrachenraum und den Rachen (Hypertrophia ton-

sillarum [siehe Fall 31]) zu untersuchen. Meist wird man dann adenoide Vegetationen vorfinden.

Allerdings gibt es einige Ausnahmen, in denen Kinder nur aus Unverstand und Mutwillen entweder sich selbst oder auch beim gemeinsamen Spiele sich gegenseitig Fremdkörper in die Nase stecken; dies sind aber gewiß die selteneren Fälle.

Die Fremdkörper, die durch die vorderen Nasenöffnungen eingebracht wurden, liegen, sich selbst überlassen, vorwiegend im unteren Nasengange, und zwar im vorderen Drittel, oft knapp hinter dem Introitus, seltener im mittleren Nasengange oder zwischen mittlerer Muschel und Septum.

Im unteren Nasengange findet man vor allem die runden Körper, wogegen flache und halbkugelige (wie z. B. die halben geschälten Erbsen) nicht selten zwischen mittlerer Muschel und Septum eingekeilt sind.

Äußerst selten stecken sich Kinder Gegenstände von vorne soweit in die Nase hinein, daß sie im hinteren Nasenabschnitt zu liegen kommen. Wenn wir solche dort finden, sind meist schon unzweckmäßige Extraktionsversuche vorhergegangen, oder diese Gegenstände sind von den Choanen her in die Nase eingedrungen. Bei sehr kleinen, runden Gegenständen, in einer relativ weiten Nase, überhaupt bei frei beweglichen Körpern (siehe Fall 41), besteht natürlich ebenfalls die Möglichkeit, spontan nach hinten zu gleiten. Doch ist diesbezüglich die sowohl im transversalen, als auch vertikalen Durchmesser sehr enge Nase bei Kindern in den ersten Lebensjahren zu bedenken.

Bei erwachsenen Personen ist das Selbsteinführen von Fremdkörpern in die Nase von vorne selten, es kommt meist nur bei psychopathischen Individuen, bei Hysterie, seniler Demenz und den verschiedenen Geisteskranken vor.

Vor kurzem kam ein Mädchen in unsere Ambulanz (siehe Fall 45), die in einem Glasbehältnis den ihr angeblich aus der Nase extrahierten Inhalt mitbrachte. Es waren runde gelbe Weintraubenbeeren, die Polypen vortäuschten. An einen Nießakt, Husten oder Erbrechen beim Genuß von Weintrauben konnte die Patientin sich nicht erinnern, es ist diese Annahme nach Mitteilung des betreffenden Arztes auch sehr unwahrscheinlich. Das Mädchen machte den Eindruck einer Hysterika. Sie entzog sich leider jeder weiteren Untersuchung und Beobachtung.

Hier wären auch jene Fälle zu nennen, bei denen gelegentlich therapeutischer Maßnahmen abgebrochene Stücke von Instrumenten oder kleine Wattetampons in der Nase belassen wurden.

Einen hieher gehörigen Fall beobachtete ich vor mehreren Jahren als poliklinischer Assistent, in welchem gelegentlich einer Septumdeviationoperation ein hiezu verwendetes dünnes Messerchen (Jurasz) an der Spitze abbrach, welcher Fremdkörper erst nach längerem Suchen gefunden und entfernt wurde.

Dagegen wurden Fremdkörper in der Nase Erwachsener angetroffen, die sich diese Personen in ihrer Kindheit eingeführt haben, oder die infolge eines Traumas von außen in die Nase gelangten, entweder nach Kontinuitätstrennung der Nasenoberfläche, der Wange, der Oberlippe (Schußverletzungen, Explosionen etc.) oder welche z. B. gelegentlich eines Sturzes durch die vorderen Nasenöffnungen eingedrungen sind. In einigen Fällen traumatischer Ätiologie waren die Fremdkörper von beträchtlicher Größe und wurden trotzdem relativ sehr lange Zeit getragen (siehe Lit. Nr. 1).

Außer durch die vorderen Nasenöffnungen und von außen her können Fremdkörper bei Kindern und Erwachsenen auch durch die hinteren Nasenöffnungen — die Choanen — in die Nasenhöhle gelangen. Sie bleiben dann häufig im hinteren Nasenabschnitte liegen. Dieses Vorkommnis ereignet sich besonders bei Hypästhesie und Anästhesie im Schlunde, bei Lähmung und Defekten des Gaumens, bei forciertem Nieß- (siehe Fall 10) und Schneuzakt, bei starkem Husten, namentlich bei Pertussis, bei einem Brechakt, besonders im Rauschzustande, in der Narkose, wobei im Rachen befindliche Speiseteile durch den Nasenrachenraum in die Nase geschleudert werden und daselbst liegen bleiben.

In seltenen Fällen dringen Fremdkörper in die Nase auch von den Nasennebenhöhlen her ein, dann entweder durch die natürliche Kommunikationsöffnung oder aber durch eine akzidentelle und artifizielle. Es handelt sich da meistens um Projektile, wie solche vor allem aus der Stirnhöhle infolge ihrer Schwere allmählich in die Nase gelangen.

Hier scheint es vielleicht nicht unwichtig zu sein, auf ein Vorkommnis aufmerksam zu machen, welches des praktischen Interesses nicht entbehren dürfte. Es kam schon öfter vor, daß der behufs Offenhaltung eines in die Kieferhöhle angelegten Alveolarkanales eingeführte Jodoformgazestreifen oder ein Drain, ein Stück einer Prothese etc. in die Kieferhöhle schlüpfte und

dessen Entfernung dann auf bedeutende Schwierigkeiten stieß. Es ist in solchen Fällen zunächst zu empfehlen, mit einer kleinen Schrötter'schen Larynxpinzette zu versuchen, durch den Alveolarkanal des Fremdkörpers habhaft zu werden, wie dies Professor Chiari schon wiederholt bei Gazestreifen und Drainröhrchen erfolgreich ausgeführt hat. Sollte dies nicht zum Ziele führen, so ist die Nase, respektive die Gegend des Ostium maxillare mit Jodoformgaze exakt zu verstopfen, sodann durch den Alveolarkanal eine größere Flüssigkeitsmenge in die Höhle einzuspritzen und während des Ablaufens der Flüssigkeit aus dem Alveolarkanale mit einem spitzen Häkchen (Häkelnadel) nach dem Gazestreifen zu tasten. Erst vor kurzer Zeit konnte ich auf diese Art einen solchen entfernen, nachdem alle anderen konservativen Versuche nicht zum Ziele geführt hatten. Sonst müßte natürlich zunächst der Alveolarkanal erweitert werden oder nach Ziem der Alveolarfortsatz in der Richtung auf den Fremdkörper mit einer Knochenschere gespalten oder die Höhle entweder durch Resektion eines Teiles der lateralen Nasenwand oder ihrer fazialen Wand breit eröffnet werden.

Noch wäre das Wandern gewisser Fremdkörper, wie Nadeln und Nägel, zu erwähnen, die ihren ursprünglichen Aufenthaltsort verlassen und so gelegentlich auch aus der Umgebung der Nase in diese eindringen können. (Tuba Eustachii, Ductus nasolacrimalis, Weichteile der Wange u. s. w.).

Die Symptome, die ein in der Nase befindlicher Fremdkörper verursacht, richten sich 1. nach der Natur, 2. Gestalt, 3. Größe desselben und 4. nach der Zeit seines Aufenthaltes in der Nase. Bezüglich des letzten Punktes sei gesagt, daß auch kleine und runde Körper, die nach einigen Autoren »lange Zeit in der Nase verbleiben können, ohne irgend welche Symptome auszulösen« gewiß Reaktionserscheinungen verursacht haben, nur wurden dieselben aus irgend einem Grunde — wie mangelnder Intelligenz u. dgl. — von dem Patienten oder seiner Umgebung nicht entsprechend gewürdigt. Nachdem wir wissen, wie geringgradige Einflüsse einen Reizzustand der Nasenschleimhaut — vor allem der eines Kindes — bewirken, so kann man kaum glauben, daß irgend ein auch noch so kleiner kompakter Fremdkörper ganz symptomlos von der Nasenschleimhaut geduldet wird.

Bekannt ist aber, daß, während in die Nase eingedrungene Gegenstände in der ersten Zeit mehr oder minder heftige Er-

scheinungen bewirken, diese alsbald nachlassen und oft erst in später Zeit aus verschiedenen Gründen sich wieder bemerkbar machen. Dies wird natürlich vor allem von der Beschaffenheit des Fremdkörpers abhängen.

Eine genaue Einteilung der Fremdkörper, wie eine solche von den verschiedenen Autoren nach den verschiedensten Gesichtspunkten, oft wirklich künstlich, gesucht wurde, halte ich vom praktischen Standpunkte für vollständig überflüssig; es wurden eben, wie schon erwähnt, alle möglichen kleineren Gegenstände in der Nase gefunden. Mit Rücksicht auf den Symptomenkomplex lassen sich höchstens die weichen und die harten Fremdkörper zweckmäßig gesondert betrachten.

So wird ein weicher, aufquellbarer, oder Sprossen treibender Fremdkörper (geschälte Erbsen, Bohnen, Fruchtkörner, überhaupt weiche Fremdkörper aus dem Pflanzenreiche, Schwamm- und Korkstückchen, Laminaria) meist schon einige Stunden nach der Einführung Obstruktion der betreffenden Nasenseite mit heftigen lokalen Reaktionserscheinungen, wie starke Sekretion und ausstrahlende Schmerzen, bewirken und diese Symptome werden permanent an Intensität zunehmen; nach einigen Tagen kommt es dann zu eitriger, manchmal sanguinolenter Absonderung und nicht selten auch zu spontanen Blutungen, die aber meist nur gering sind und offenbar als Ausdruck eines heftigen lokalen Entzündungsvorganges aufzufassen sind. Auch kann es dann zu Schwellung der äußeren Nase und deren Umgebung, sowie zu Drüseninfiltration kommen, wobei zu bemerken ist, daß schon bei geringen Veränderungen im vorderen Nasenabschnitte die submentalen Drüsen anschwellen.

Etwas anders verhalten sich die Fälle, in denen leicht der Fäulnis unterliegende weiche Substanzen in der Nase sich befinden, vor allem Speiseteile, Fleischpartikel, wie solche am häufigsten durch starke Würg- und Brechbewegungen vom Rachen aus in die Nase gelangen. Diese machen oft erst nach einigen Tagen sich bemerkbar, namentlich wenn sie sehr klein sind oder wegen ihrer Lokalisation am Nasenboden bei Erwachsenen die nasale Atmung nur wenig behindern. Die Symptome sind dann Kakosmie, Foetor, foetider jauchiger Ausfluß mit allen Folgeerscheinungen. Dabei besteht nicht selten Fieber.

Zu den weichen Fremdkörpern sind noch die tierischen Parasiten zu zählen, wie solche gelegentlich eines Brechaktes,

durch Bohren mit dem Finger, durch Riechen an Blumen und während des Schlafes im Freien in die Nase gelangen können und dann die verschiedensten subjektiven Symptome — am häufigsten Kitzel und Kopfschmerzen — bedingen, letztere dann, wenn durch das Eindringen der Tiere eitrige Katarrhe der Nebenhöhlen zustande kamen, unter welchen wieder die des Keilbeines und der Stirnhöhle bevorzugt erscheinen. Auch Abszesse der Nasenscheidewand werden durch tierische Parasiten gelegentlich hervorgerufen.

Nach O. Chiari kommen am häufigsten Dipterenlarven in der Nase vor (Fliegenlarvenkrankheit, Peenasch, Myiasis), und zwar gewöhnlich in größerer Menge und schwere Erscheinungen veranlassend nur in Indien und den heißen Zonen Amerikas. Die Tiere werden gewöhnlich durch stinkendes Nasensekret angelockt. Durch tierische Parasiten kann auch infolge von Meningitis der Tod eintreten und wurde ein Todesfall durch Larven von Sarcophila Wohlfahrti auch in Europa berichtet (Joseph). Therapeutisch wurden aromatische Dünste, Dämpfe von Alkohol, Äther, Tabak, Terpentin, Benzin, adstringierende und antiseptische Lösungen empfohlen und scheinen Einspritzungen von Chloroformwasser am besten zu wirken. In den meisten Fällen wird man die Tiere mit Pinzetten zu entfernen haben.

Im allgemeinen finden wir also bei weichen Fremdkörpern gleich vom Anbeginn an intensivere Symptome, die sich späterhin stets steigern, so daß diese Objekte meistens nach relativ kurzer Zeit entfernt wurden, respektive entfernt werden mußten.

Anders bei den meisten harten Gegenständen, von denen manche jahre- ja jahrzehntelang getragen wurden, indem nach anfangs oft kurzdauernden und relativ geringen Reizerscheinungen der Patient sich allmählich an die später meist das einzige Symptom bildende einseitige Nasenverstopfung gewöhnt hat, bis dann gelegentlich der Entfernung von Borken bei einer atrophischen Rhinitis, von Granulationen, Hypertrophien, Polypen oder endlich bei einer genaueren Untersuchung wegen einer Blutung oder des Verdachtes auf eine Nebenhöhlenerkrankung der Fremdkörper gefunden wurde. Obstruktion der Nasenseite wird dann nicht vorhanden sein, wenn es sich um günstig gelagerte, röhrenförmige (siehe Fall 46) oder schlanke, harte Körper handelt, welch letztere den Weg des Luftstromes

— also vorzugsweise den mittleren Nasengang — nicht verlegen. Infolge Dekubitus kann es vor allem bei kantigen und spitzen harten Körpern zu recht intensiven Blutungen kommen, welche auch das alleinige Symptom bei solchen Fremdkörpern sein können. Von den harten Fremdkörpern, die besonders lange Zeit und mit verhältnismäßig geringen subjektiven und objektiven Symptomen in der Nase getragen werden, sind die Projektile von Schußwaffen, überhaupt Metallstücke, zu nennen. Durchschnittlich aber verursachen harte Körper, lange Zeit in der Nase getragen, nebst vorgenannten Symptomen andauernder Verstopfung mit den näheren und weiteren Folgen, wie einseitiger eitriger oder sanguinolenter Sekretion, häufigen einseitigen Blutungen, Dekubitusgeschwüren, atrophischen und hypertrophischen Katarrhen, Granulationen, Polypenbildung, durch Verlegung des Ductus nasolacrimalis auch entsprechende Erkrankungen von seite des Auges, sowie neuralgische Schmerzen — vorwiegend im Bezirke des II. Trigeminusastes — eklamptische und epileptiforme Anfälle bei Kindern, die verschiedensten nasalen Reflexneurosen, auch Asthma bronchiale.

Daß es bei langem Verweilen von Fremdkörpern oder durch exzessives Wachstum eines Rhinolithen durch Dekubitus auch zu Perforation der Nasenscheidewand, andererseits auch zu Abszessen, Phlegmonen, eventuell mit spontaner Ausstoßung des Fremdkörpers, ferner zu Narbenbildungen kommen kann, muß ebenso erwähnt werden, wie das Inkrustieren von Fremdkörpern, die jahrelang in der Nase sich aufhalten, mit Kalksalzen — also die Rhinolithbildung — auf deren Zustandekommen hier nicht näher eingegangen werden soll (siehe Literatur-Verzeichnis Nro. 6).

Nach unserer Erfahrung hat M. Schmidt vollständig Recht, wenn er aus dem einzigen Symptom einer einseitigen Eiterung bei einem Kinde unter 7 Jahren, die wochen- oder jahrelang bestanden hat, fast mit absoluter Sicherheit die Diagnose auf Fremdkörper in der Nase stellt. Diesen eitrigen oder jauchigen einseitigen Ausfluß aber mit einem eigenen Namen zu benennen, wie dies Molinié mit der Bezeichnung Rhinitis caseosa will, ist gewiß nicht nötig.

Das wichtigste diagnostische Hilfsmittel besitzen wir in der genauen Sondierung der Nase. Dabei ist es vorteilhaft, sich einer stärkeren, geraden, wenig oder gar nicht biegsamen Sonde zu bedienen, da dünne biegsame Nasensonden erstens leicht an einem Fremdkörper vorbeigleiten, ferner der tastenden Hand kein

sicheres Gefühl geben und sich endlich leicht abbiegen. Daß man sich dabei stets eines Spekulums bedienen soll, ist einleuchtend, für manche Fälle ist die Untersuchung der Nase mit einem Spekulum geradezu unerläßlich, so z. B. in jenen Fällen, in denen bei sehr kleinen Kindern eine halbe geschälte Erbse zwischen Septum und mittleren Muschel eingekeilt, der tastenden Sonde die Muschel selbst vortäuscht (siehe Fall 43).

Einige Schwierigkeit kann nun, namentlich bei Erwachsenen, die Differenzierung eines Fremdkörpers in der Nase gegen einen Sequester, einen rauhen Knochen bieten, vor allem dann, wenn der Fremdkörper selbst ein rauhes Knochenstück ist, wie solche gelegentlich des Brechaktes in die Nase gelangen können, oder wenn es sich um einen rauhen Rhinolithen handelt. — In solch zweifelhaften Fällen werden wir uns dann nach anderweitigen Symptomen von Lues umsehen müssen und wird uns auch der bei syphilitischer Nekrose eigentümliche Foetor ein Fingerzeig sein.

Ein in Granulationen eingebetteter Fremdkörper kann weiters Veranlassung geben zur Fehldiagnose eines Tuberkuloms oder malignen Tumors, doch wird in allen Fällen Genauigkeit im Untersuchen uns vor solchen Irrtümern bewahren.

Eine einseitige Nebenhöhleneiterung, die bei Kindern unter 10 Jahren zu den Seltenheiten gehört, wird durch die Rhinoskopie leicht von einer Eiterung infolge Corpus alienum zu unterscheiden sein, indem man nach Abtupfen des Eiters, eventuell Kokainisieren mit 20%iger Kokainlösung zum Zwecke des Abschwellens der Muschelschleimhaut das Fehlen jeglichen Fremdkörpers sicher wird nachweisen können, und überdies ein verhältnismäßig rasches Nachfließen von Eiter in der Gegend des Hiatus semilunaris oder der Rima olfactoria uns zur Annahme einer Nebenhöhleneiterung bestimmen wird. Gegen genuine Ozaena wird man sich nur die Einseitigkeit der Affektion vor Augen halten müssen, wobei übrigens bemerkt werden muß, daß durch die Anwesenheit eines harten Fremdkörpers nur selten Krustenbildung hervorgerufen wird, das Sekret ist dann meist ein mehr liquides, eitriges. Nach M. Schmidt wäre auch eine Verwechslung von Fremdkörpern, namentlich von Rhinolithen in jenen Fällen möglich, in denen die von Virchow und B. Fraenkel beschriebene Verkalkung der Schleimhaut bei alten Leuten besteht (Maljutin), die aber nach unseren Erfahrungen ein sehr seltenes Vorkommnis sein dürfte; dagegen kann eine einseitige Rhinitis fibrinosa sive

membranacea in differentialdiagnostischer Beziehung gelegentlich in Frage kommen, namentlich dann, wenn fibrinöse, kroupähnliche Häute nur eine Nasenseite ausfüllen und dabei, wie dies nicht selten der Fall ist, das Allgemeinbefinden nicht gestört ist, kein Fieber besteht. In schwierigen Fällen ist es jedenfalls zu empfehlen, die radioskopische Untersuchung der Nase vorzunehmen, mittels welcher nach M. Scheier Fremdkörper auch im knöchernen Teil der Nase zu sehen sind. Gewisse Gegenstände — wie z. B. Obstkerne — sind hingegen auch bei den nun vielfach verbesserten Röntgenapparaten nicht einmal im knorpeligen Abschnitt zu sehen.

Die Behandlung wird natürlich die möglichst rasche Entfernung des betreffenden fremden Körpers zum Ziele haben müssen.

Auf wie umständliche, dabei oft geradezu gefährliche Arten Fremdkörper in der Nase auch heute noch vielfach angegangen werden, ist ganz unglaublich. Immer wieder liest man von Fällen, in denen ein indirekter Weg zum Fremdkörper gewählt wurde und empfohlen wird — wie später zu erwähnende Tatsachen erläutern werden — gewiß nicht immer zum Heile des Patienten — anstatt direkt den Fremdkörper anzugreifen.

Es sei mir gestattet, zunächst verschiedentlich angewandte Methoden der Entfernung etwas näher zu besprechen. Ein forciertes Ausblasenlassen (Schneuzen) der betreffenden Nasenseite bei fest geschlossener anderer Nasenöffnung (durch Andrücken des Nasenflügels an das Septum) wird bei Kindern höchst selten Erfolg haben, da dieselben dies meistens nicht ausführen werden oder können, weil sie es nicht gelernt haben.

Dabei ist zu bemerken, daß von den Kindern, die unsere Klinik besuchen, nach meiner Beobachtung wenige sich zweckmäßig schneuzen gelernt haben; die meisten blasen gleichzeitig aus beiden Nasenöffnungen, wodurch u. a. die Nase nur unvollkommen gereinigt wird, oder aber sie verschließen eine Nasenöffnung nur unvollkommen. Es wäre diesbezüglich dahin zu wirken, daß nur, während eine Nasenöffnung fest verschlossen ist, die andere durch Ausblasen gereinigt wird.

Bei Erwachsenen wird diese Methode in geeigneten Fällen manchmal von Erfolg begleitet sein, so daß deren Versuch nicht zu widerraten ist. In älterer Zeit wendete man häufig Mittel an, um einen kräftigen Nießakt auszulösen, so Aufschnupfenlassen oder Einblasen von gestoßenem Pfeffer (siehe Fall 49) oder eines

Nießpulvers oder mechanisches Kitzeln der Nasenschleimhaut. Aber schon diese scheinbar unschuldigen Prozeduren können, besonders für das Mittelohr, dann Schaden bringen, wenn eitrige oder jauchige Sekretion besteht, dürften also nur in Fällen ratsam sein, in denen kurze Zeit seit der Einbringung des Fremdkörpers verflossen ist. Die mehrfach empfohlene Kokainisierung der Nasenschleimhaut zum Zwecke ihrer Abschwellung, wodurch ein leichteres Herausgleiten des Fremdkörpers denkbar wäre, wird bei den sehr engen kindlichen Nasen, selbst mit Unterstützung eines Ölsprays, wohl selten allein zum Ziele führen. Wir hatten eine Kokainisierung zum Zwecke einer Fremdkörper-Extraktion aus der Nase niemals nötig.

Ohne Kritik üben zu wollen, seien folgende Methoden erwähnt: King verabreichte ein Brechmittel, hielt während des Brechaktes den Mund des Kindes zu, so daß die Flüssigkeit durch die Nase ihren Weg nehmen mußte und den Fremdkörper mitnahm. Winslow gelang die Ausstoßung eines Fremdkörpers aus der Nase eines Kindes, indem er das freie Nasenloch zuhielt und plötzlich kräftig in den geöffneten Mund des Kindes blies. Dodd bediente sich zu demselben Zwecke einer biegsamen Röhre, deren eines Ende der Arzt in den Mund nimmt, deren anderes in der freien Nasenseite des Patienten befestigt wird. Während der Patient die Glottis gewaltsam schließt, schleudert der Arzt den Fremdkörper durch kräftiges Hineinblasen in die Röhre aus der anderen Nasenseite heraus. Wirksam unterstützt soll dieses Verfahren dadurch werden, daß man das den Fremdkörper bergende Nasenloch zunächst zuhält und während des kräftigsten Blasens plötzlich öffnet. Bousquet legte seine Lippen auf die eine Bohne enthaltende Nasenöffnung seines Kindes und entfernte den Fremdkörper durch Aspiration.

Ebenfalls auf dem Wege der Aspiration entfernt Sturrock Fremdkörper aus der Nase, indem er ein Hartgummirohr an eine dichte Spritze ansetzt, dieses bis an den Fremdkörper führt und sodann kräftig mit der Spritze ansaugt. Eine Methode der Entfernung, die wohl kaum ernst zu nehmen ist, besteht darin, daß man das betreffende Kind tief Atem holen läßt und ihm dabei einen leichten Schlag auf den Rücken versetzt.

Indirekt geht auch Felizet den Fremdkörper an, indem er nach dem Muster der von Voltolini zuerst angegebenen »Schwamm-Methode« empfiehlt, einen Tampon von rückwärts her

durch die Nase nach vorne hindurchzuziehen, wobei der Fremdkörper dann mit herausbefördert wird, was aber schmerzhaft sein soll.

Bei Gegenständen aus Eisen und Stahl bedienten sich einige Autoren mit Erfolg eines Magneten, speziell einer elektromagnetischen Sonde, was gewiß ein sehr zweckmäßiger Vorgang in diesen selteneren Fällen sein dürfte. Roaldes empfiehlt hiezu speziell den Haab'schen Riesenmagnet.

Wenn all die bisher aufgezählten Methoden höchstens unzulänglich und wenig empfehlenswert zu nennen sind, dabei jedoch, mit Ausnahme der forcierten Lufteinblasungen, selten gefährlich, so muß entschieden und auf das energischeste Stellung genommen werden gegen die Methoden der forcierten Einspritzungen von Flüssigkeiten und es ist zu verwundern, daß trotz der vielen Mahnworte und üblen Zufälle, wie vor allen Otitis media und Aspiration des Fremdkörpers von seite des Patienten, Störungen in der Geruchsempfindung, diese Methoden noch immer nicht zu selten versucht werden. Es dürfte diesen Versuchen, — denn dabei bleibt es ja meistens, — die Entfernungsart der Fremdkörper aus dem äußeren Gehörgange zugrunde liegen. So ist für diesen Zweck absolut zu verwerfen: die von Koch empfohlene Weber'sche Nasendusche und die Einspritzung von Wasser unter hohem Drucke von vorne durch das verstopfte Nasenloch, besonders in jenen Fällen, in denen schon eitrige oder jauchige Sekretion besteht.

Nach unserer Erfahrung ist, worauf unser Chef, Professor O. Chiari, in seinem jüngst erschienenen Lehrbuche »Die Krankheiten der Nase« wieder ausdrücklich aufmerksam macht, die Entfernung durch direktes Anfassen am Fremdkörper die empfehlenswerteste. Dies wurde von verschiedenen Autoren mit verschiedenen einfachen und komplizierten Instrumenten bewerkstelligt.

Beugnies bildet eine Art Schlinge, indem er durch Ösen im Sondenknopf eine Fadenschlinge anbringt, diese um den Fremdkörper legt und dann zuzieht.

Wladimiroff beschreibt ein kleines metallenes Instrument, welches Hebel und Schlinge zugleich ist; Storer bedient sich der Drahtschlinge, andere Autoren an der Spitze kurz abgebogener Sonden, Ohrlöffel, Häkchen, Pinzetten, Zangen und zangenähnlicher Instrumente, Lithotriptoren, Knochenscheren, Hebel,

gefensterter Kuretten, scharfer und hakenförmiger Löffel — auch der Haarnadel oder Stricknadel.

An unserer Klinik wird folgende Untersuchungs- und Behandlungsmethode angewendet:

Nach genauer Aufnahme der Anamnese wird das Kind von einer Wärterin fixiert, und zwar derart, daß dasselbe auf dem rechten Oberschenkel der Wärterin sitzt, wenn die Lichtquelle hinter der rechten Kopfseite derselben angebracht ist. Beide Beine des Kindes werden von denen der fixierenden Person festgehalten. Während die linke Hand beide Handgelenke des Kindes umfaßt, drückt die rechte Hand die Stirne des Kindes an die vorgebeugte Brust der Hilfsperson, so daß der Kopf nicht weit nach rückwärts geneigt ist, was aus dem Grunde wichtig ist, daß nicht der aus der Nase herausrollende Fremdkörper in den Mund fällt und von dem schreienden Kinde aspiriert wird, was vorkam. Dieses sehr unangenehme Ereignis kann man auch dadurch verhüten, daß man die Extraktion am herabhängenden Kopfe vornimmt. In jenen Fällen, in denen man das Kind nicht genügend fixiert wähnt, wird es zum mindesten ratsam sein, die Mundöffnung des Kindes mit der freien Hand während der Evolution zu bedecken. Allgemeine Narkose, wie sie Zarniko, M. Schmidt u. a. empfehlen, wird bei obenbeschriebener Fixierung des Kindes nur ganz ausnahmsweise nötig sein. Durch Besichtigung des Introitus, Aufheben der Nasenspitze sucht man nun bei ganz kleinen Kindern mit der früher beschriebenen Sonde allein, sonst unter Leitung eines Nasenspekulums und mit der Sonde vorsichtig tastend den Sitz, die Natur, Gestalt und Größe des Fremdkörpers zu ermitteln. Nachdem dies festgestellt, bedienen wir uns zur Evolution der verschiedenen Fremdkörper fast ausschließlich der gebogenen Löffelsonde, mit deren einem Ende, das hinter den Fremdkörper eingelegt wird, der letztere sodann herausgehebelt wird.

Weder nötig, noch auch zweckmäßig ist ein zu energisches Abtupfen des Nasensekretes, bei welcher Manipulation der Fremdkörper in den Nasenrachenraum zurückgestoßen werden kann, aus demselben Grunde sind auch die so häufigen Extraktionsversuche, namentlich harter, rundlicher Körper, mit Pinzetten und Zangen nicht zu empfehlen, zumal, da die Nasenhöhle durch das schleimige Sekret schlüpfrig ist und haben diese Versuche nebst genanntem Übelstande häufig nur die Dislokation aus dem unteren

Nasengang, respektive die Einkeilung kleinerer Fremdkörper in den mittleren Nasengang oder zwischen mittlerer Muschel und Septum zur Folge, von wo selbe dann schwieriger zu entfernen sind. Selbstverständlich wird man sich bei schlanken oder sehr weichen Objekten (Holzsplitter, Nadel, Papier, Speiseteile, zurückgebliebene Tampons u. dgl.) erfolgreich auch der genannten Pinzetten, Zangen und Schlingen bedienen können, aber auch in diesen Fällen kommt man mit der gebogenen Löffelsonde zum Ziele, deren eines Ende solid löffelförmig, deren anderes durchbrochen sein soll. (Siehe Abbildung.)

Von den 51 in der Tabelle verzeichneten Fremdkörperfällen der Nase seien folgende besonders hervorgehoben:

ad Fall 43: Die 19 Monate alte M. B. hatte sich eine halbe geschälte Erbse in die rechte Nasenseite gesteckt, welchen Vorgang die Mutter des Kindes bemerkte. Trotzdem der Gegenstand von vorne in der Nase sofort zu sehen war, konnte die Mutter weder durch Ausdrücken der Nase noch auch mit einem Holzspane denselben entfernen. Während des Ganges zum Arzte kam der Fremdkörper durch Einführen des Fingers von seite des Kindes noch tiefer in die Nase zu liegen. Das Kind wurde später nach vergeblichen Extraktionsversuchen an obige Klinik gebracht. In der rechten Nasenseite war zunächst teils frisches, teils koaguliertes Blut zu sehen, der untere Nasengang für eine starke Sonde leicht durchgängig, dagegen stieß man gegen die mittlere Muschel hin auf einen Widerstand, der ganz das Gefühl der Muschel selbst gab und auch in der Distanz vom Introitus an diese Möglichkeit denken ließ. Die durch die vorausgegangenen Manipulationen bedingte Blutung machte eine rhinoskopische Orientierung in der kleinen Nase unmöglich. Nach der Angabe über die Beschaffenheit des Gegenstandes mußte aber an eine Einklemmung zwischen Septum und mittlerer Muschel gedacht werden und unter leichtem Hebeln mit der Löffelsonde wurde die Erbse entfernt.

ad Fall 39: Der 16jährige R. B., Fleischselcher, kam mit der Klage über Nasenverstopfung und Schmerzen von der Nase gegen die Wange hin ausstrahlend, sowie Schwerhörigkeit am linken Ohre, die seit einer Nasenausspritzung datiert, in die Ambulanz der Klinik. An der Konfiguration der äußeren Nase fiel zunächst eine Prominenz der linken Seite in der Nasenflügelfurche auf, die bei Druck sehr schmerzhaft war. Äußere Hautdecke normal. Die linke Nasenseite für die Luft nur wenig, rechts vollständig durchgängig. Mit einer Nasenpinzette wurde unter geringer Blutung ein brauner, harter Körper extrahiert, der quer über den unteren Nasengang lag. Nach Ablösung einer wenige Millimeter dicken bräunlichen Kruste kam ein Kragenknopf aus weißem Horn zum Vorschein über dessen Einbringung der Patient keinen

Aufschluß geben konnte. Die zwischen der Kruste und dem Knopfe, sowie oberflächlich befindliche Schicht ergab bakteriologisch untersucht (Professor Dr. Ghon) mikroskopisch und kulturell Streptokokken und Pseudodiptheriebazillen.

ad Fall 46: Die 2½jährige Schulleiterstochter E. D. kam am 18. November 1902 in unsere Ambulanz. Die Mutter des Kindes gab an, daß dasselbe seit zirka 2 Monaten häufig und recht stark aus der linken Nase blute, daß es aber stets an Erscheinungen der Nasenverstopfung leide, die in letzter Zeit nicht wesentlich zugenommen haben. Seit zirka 4 Wochen fließe auch eine stinkende eitrige Flüssigkeit aus der linken Nasenseite. Bei Sondierung der linken Nase konnte man ein Hindernis am Nasenboden in 1½ *cm* Entfernung vom Introitus tasten, dasselbe jedoch leicht passieren und die Sonde durch die Nase hindurch führen. Rhinoskopisch sah man daselbst nur eine graue bewegliche Masse, die mit der gebogenen Löffelsonde extrahiert sich als »drei Trachealringe einer Gans«, die sich das Kind vermutlich beim Spielen mit »Ganskrägen« nach Angabe der Mutter Mitte August, also vor 8 Wochen eingeführt hatte. Es bestand Ekzem des linken Introitus nasi, große adenoide Vegetationen und ein stark vorspringender Passavant'scher Wulst. Die bakteriologische Untersuchung des den Fremdkörper bedeckenden Sekretes (Dr. Landsteiner) ergab ein Bakteriengemisch. In den Kulturen grampositive Kokken und Bazillen aus der Gruppe des Bazillus Friedländer.

ad Fall 49: Das 2jährige Bauernkind M. F. hatte nach Angabe der Mutter niemals Luft durch die Nase und bohrte häufig mit den Fingern in derselben. Vor 4 Wochen machte das Kind die Mutter aufmerksam, daß es sich etwas in die Nase gesteckt habe und sah die Mutter in beiden Nasenöffnungen je eine Bohne; während die linksseitige sofort durch »Ausdrücken der Nase« von seite der Mutter entfernt wurde, hatte diese Manipulation rechterseits keinen Erfolg. Durch wiederholte Extraktionsversuche wurde dieselbe immer tiefer hineingebracht und lag das vordere Ende der Bohne zur Zeit der Untersuchung an der Klinik 2·5 *cm* weit vom Introitus. Die Symptome bestanden vorzugsweise in verlegter Nasenatmung und blutigeitrigem Ausfluße aus der rechten Seite. Dabei bestand Ekzem. Adenoide Vegetationen. Extraktion mit der Löffelsonde.

Interessant ist in diesem Falle, daß sich das Kind in beide Nasenseiten je einen Fremdkörper einbrachte, was selten vorkommt und weiterhin die Angabe der Mutter, daß das Fremdkörpereinführen in ihrer Familie, resp. Verwandtschaft schon in vier Fällen vorkam. Angeblich hatte die Auslösung eines Nießaktes durch gestoßenen Pfeffer in einem Falle Erfolg. Wahrscheinlich litten alle diese Familienmitglieder an Nasenverstopfung infolge adenoider Vegetationen.

ad Fall 50: Der 5jährige Johann R. fiel vor 2 Monaten auf die Nase, worauf es stark blutete, die Nase verstopft wurde und nach einiger Zeit sich Eiter entleerte — kurz ein Septumabszeß auftrat. Das Kind schnarchte seither und bohrte häufig in der Nase, bis es blutete. Während das Kind angeblich an einer Pneumonie erkrankt zu Bette lag, bemerkte die Mutter übelriechenden Ausfluß aus der linken Nasenseite. Zu uns gebracht wurde eine Hülse

aus Kautschuk extrahiert (Löffelsonde). Nach eigener Angabe hat sich das Kind den Fremdkörper vor zirka 3 Wochen eingeführt. Dieser Fall illustriert deutlich die ausgesprochene Meinung, daß die Kinder eine Ursache haben, sich Fremdkörper in die Nase einzubringen, wozu hier offenbar das Gefühl der behinderten Nasenatmung durch die Schwellung am Septum Veranlassung gab. Es bestanden keine adenoiden Wucherungen.

ad Fall 32: Der 61jährige F. Z. versuchte sich am 18. Oktober 1900 durch einen gegen die rechte Schläfe abgegebenen Revolverschuß zu töten. Daraufhin 24stündige Bewußtlosigkeit, fünf Wochen später Enucleatio bulbi dextri (Prof. Fuchs). Mehrere Wochen hernach geringe Luftdurchgängigkeit der linken, später auch der rechten Nasenseite. Blutungen aus Nase und Mund. Patient bemerkte beim Schneuzen, wie sich ein Gegenstand in seiner Nase hin und herbewege, doch konnte Patient denselben auch durch forciertes Ausblasen nicht entfernen. Die Untersuchung der Nase von vorne ergab, daß ein silbergrau glänzender, harter Fremdkörper zirka 4 *cm* von der Nasenspitze im linken unteren Nasengang, zum Teil in der unteren Muschel steckend, liegt, der mit der Sonde leicht bewegt werden kann. Gerade gegenüber diesem fremdem Körper war die Nasenscheidewand etwa in Hellergröße perforiert. Die Extraktion geschah leicht mit einer Nasenpinzette, wobei es nur wenig blutete. Es handelte sich um eine Spitzkugel von 5 *mm* Durchmesser, deren Spitze, welche in der Muschel steckte, etwas deformiert war. Prof. Chiari, welcher diesen Fall in der laryngologischen Gesellschaft, Sitzung vom 7. März 1902, demonstrierte, hob als bemerkenswert hervor, daß die Kugel, trotzdem sie locker lag, doch nicht ausgeschneuzt werden konnte oder nach hinten fiel.

2. Fremdkörper im Rachen, Kehlkopfe und in der Luftröhre.

Auch in diesem Kapitel werden nur jene Fälle besprochen, in welchen es sich um geformte, kompakte, handgreifliche Substanzen, respektive Gegenstände handelt, wie solche am häufigsten während eines Schluckaktes in den Rachen oder Kehlkopf gelangen und daselbst ungewöhnlich lange Zeit festgehalten werden, seltener auf dem Wege der oralen Atmung, noch seltener durch die nasale Atmung in die Luftwege kommen.

Es werden also hier nicht besprochen jene gas- und staubförmigen Substanzen, wie solche häufig auf dem Wege der Einatmung, besonders bei gewissen gewerblichen Beschäftigungen, in die genannten Partien gelangen, und möchte ich nur einen auch in diese Kategorie gehörigen Fall anführen, in welchem es sich um größere Rußflocken handelte, die im Kehlkopfe und in der Luftröhre zu sehen waren.

Damit irgend ein kompakter Gegenstand durch die perorale Inspiration in die Luftwege gelangen kann, bedarf es gewöhnlich einer forcierten Einatmung, abgesehen von den Fällen, in denen zwischen den Lippen gehaltene, kleine Gegenstände (Nadeln, Nägel u. dgl.) gelegentlich auch ohne forcierter Inspiration aus Unachtsamkeit, sowie u. a. künstliche Zähne und Gaumenprothesen im Schlafe, im berauschten Zustande oder endlich in der Narkose geschluckt, respektive aspiriert werden. Auch ist hier das Hineingeraten von Fliegen u. dgl. sowie anderen kleinen Fremdkörpern bei heftigem Winde durch den geöffneten Mund zu erwähnen. Einzufügen ist ferner noch eine Mitteilung, derzufolge in einem Falle durch Trinken von Flußwasser Blutegel in die Luftwege gerieten. (Aus der Luftröhre mittels Kehlkopfzange entfernt.)

Bezüglich der pernasalen Aspiration von Fremdkörpern in den Rachen und Kehlkopf wäre zu betonen, daß diese Möglichkeit höchstens nur bei ganz kleinen Fremdkörpern oder verhältnismäßig weiten Nasengängen in Frage kommen kann, wogegen es sich leicht ereignen kann, daß ein in der Nase befindlicher, mehr oder minder frei beweglicher, schwerer, glatter Körper bei rückwärts geneigtem Kopfe, so in liegender Stellung durch die hinteren Nasenöffnungen hinabfallen kann, wie auch hier wieder darauf aufmerksam zu machen wäre, daß ein durch die vorderen Nasenöffnungen herausrollender Fremdkörper durch den geöffneten Mund in den Rachen und in die tieferen Luftwege gelangen kann. (Siehe Literatur Nro. 10.)

Ferner ist es wiederholt vorgekommen, daß Fremdkörper von außen, durch eine Wunde, oder durch eine Fistel aus der Speiseröhre in die Luftwege gelangten. Und auch hier ist wieder das Wandern der Fremdkörper zu erwähnen. So kam es auch u. a. vor, daß ein Fremdkörper durch das Ohr, respektive die Tuba Eustachii in den Nasenrachenraum gelangte. Noch sind jene Fälle zu nennen, in denen abgelöste Stücke von zu therapeutischen Zwecken eingeführten Instrumenten und Apparaten in den Luftwegen zurückbleiben, wie Stücke von Messern, Tonsillotomen, Kanülen, Haarpinsel, Watte u. dgl.; weitaus am häufigsten aber geschieht, wie gesagt, die Einlagerung eines Fremdkörpers durch den Schluckakt, sowohl bei Leerschlucken als vor allem gelegentlich der Nahrungsaufnahme. Bezüglich der Art des Eindringens von Fremdkörpern in den Nasenrachenraum s. d.

Das Hineingeraten von Fremdkörpern in den Kehlkopf beim Schluckakt, also das Fehlschlucken, bedarf immerhin einiger Zufälligkeiten oder pathologischer Veränderungen. So geschieht es häufig, daß zwischen den Lippen oder im Munde gehaltene Fremdkörper von Personen dann aspiriert werden, wenn sie plötzlich erschreckt werden. (Kinder durch plötzliches, lautes Anrufen.)

Zu den Vorbedingungen, unter welchen das Hineingeraten, respektive Steckenbleiben von Fremdkörpern begünstigt wird, gehören Herabsetzung der Empfindlichkeit der Rachenschleimhaut, des Gaumens, Defekte und narbige Verziehungen desselben, sowie der Epiglottis, Husten während der Deglutition, Erbrechen im Rausche und in der Narkose, Geisteskrankheiten,

Hysterie und Neurasthenie. Bei Hysterie speziell, wie auch bei Rekurrenslähmung kommt »Fehlschlucken«, das Hineingeraten von Speiseteilen in den Kehlkopf und die Luftröhre nach einigen Autoren daher, daß während der Deglutition bei diesen Personen der Glottisschluß mangelhaft ist oder ganz fehlt.

Von den 3 Abschnitten des Rachens, dem laryngealen, pharyngealen und nasalen ist letzterer am seltensten der Sitz von Fremdkörpern; dieselben sind im nasalen Pharynx entweder im adenoiden Gewebe der Rachenmandel zu finden oder eingespießt in die Rückfläche des weichen Gaumens einerseits, andererseits in die hintere Rachenwand oder in die choanale Umrahmung.

Sie gelangen hierhin relativ am häufigsten durch einen Würg- oder Brechakt, ferner durch die Nase, ausnahmsweise durch die Tuba, und haben die Eigentümlichkeit, daß sie durchschnittlich verhältnismäßig wenig oder gar keine Symptome hervorrufen, wobei die subjektiven Empfindungen von den Patienten meist unrichtig lokalisiert werden, somit solche Fremdkörper lange Zeit verborgen bleiben können (z. B. Eisenstück von einem Flintenlauf, 12 Jahre) und schon wiederholt gelegentlich einer Untersuchung des Nasenrachenraumes oder aber einer Adenotomie (z. B. ein Schuhknopf) zufällig gefunden und entfernt wurden.

Als Veränderungen, die Fremdkörper im Nasenrachenraume bedingten, wurden beschrieben: Dekubitus mit heftiger Blutung, Granulationsbildung, Inkrustation mit Kalksalzen (Fingerhut, 19 Jahre im nasalen Pharynx), doch kann ein im Nasenrachenraume befindlicher Fremdkörper durch Meningitis auch den Tod herbeiführen, wie das im Falle Cook durch eine Nadel der Fall war. Gerade im Nasenrachenraume wurden nicht so selten als Fremdkörper tierische Parasiten, besonders Spulwürmer auch zu größeren Klumpen vereint beobachtet, welchem Vorkommnisse gegebenenfalls Aufmerksamkeit zu schenken wäre; desgleichen gelangen Gaze- und Wattetampons in den Nasenrachenraum, vor allem bei einer ganz abzuratenden Methode der Nasentamponade, des Ausfüllens der Nase mit vielen kleinen Wattetampons oder mehrerer nicht miteinander vereinigter Gazestreifen, von denen leicht ein Stück durch die Choanen schlüpfen kann. Allerdings verweilen diese Fremdkörper selten lange im Cavum rhinopharyngeale, da sie durch die reichliche Schleimbildung leicht gleitend gemacht werden — darin besteht aber

gerade die Gefahr der Aspiration dieser Gegenstände in die tieferen Luftwege. Sehr beachtenswert ist der von Seifert beschriebene Fall, in welchem während der Extraktion einer Eisenschraube aus dem Larynx, dieser Fremdkörper durch eine Würgbewegung während des Heraushebens plötzlich abhanden gekommen war und erst später im Nasenrachenraume gefunden wurde.

Zum Zwecke der Diagnose von Fremdkörpern im Nasenrachenraume wird man sich des Nasenrachenspiegels oder, wenn die Rhinoskopia posterior nicht ausführbar ist, der Digitalexploration oder beider bedienen. Zur Erleichterung der Rhinoskopia posterior sowie der Extraktion des Gegenstandes genügt es oft, die Rachenhinterwand oder die Uvula zu kokainisieren (20%ige Lösung), oder, wenn dies mit Rücksicht auf die Beschaffenheit und den Sitz des Fremdkörpers tunlich erscheint, den weichen Gaumen mit einem stumpfen Haken vorzuziehen.

Differentialdiagnostisch kommen hier vor allem Sequester in Betracht, doch kann auch der in Granulationen eingebettete Fremdkörper einen malignen Tumor vortäuschen.

Zur Extraktion aus dem nasalen Rachen wird man sich am zweckmäßigsten einer winkelig abgebogenen Zange, einer entsprechend abgebogenen Kehlkopfpinzette oder auch des Fingers bedienen, wobei man natürlich ein Hinabgleiten in die Luftwege während der Extraktion am besten durch entsprechende Lagerung des Patienten wird verhüten müssen.

Im Schlunde und speziell im oralen Abschnitte des Rachens finden sich Fremdkörper am häufigsten in den Gaumenmandeln, dann am Zungengrunde, den beiden Valleculis, in hypertrophischen Seitensträngen des Rachens, seltener in der hinteren Rachenwand oder in den Gaumenbögen.

Nach unserer Statistik waren die Gaumenmandeln in 19 Fällen, der Zungengrund in 10 Fällen der Sitz der Fremdkörper.

Die Symptome, welche die daselbst befindlichen verschiedenen Fremdkörper verursachen, richten sich wieder vor allem nach der Größe und der Beschaffenheit, sowie nach der Dauer des Aufenthaltes derselben und weiters nach den durch sie verursachten Veränderungen.

Da aber diese Gegenstände meist kantig oder spitz sind, so ist eines der häufigsten Symptome das des stechenden

Schmerzes beim Schlucken, welcher sehr häufig als gegen das Ohr hin ausstrahlend bezeichnet wird.

Im allgemeinen werden die genannten Schmerzen beim Schlucken kompakter Massen heftiger sein als beim Leerschlucken, was nach Professor Chiari gegenüber den »falschen Fremdkörpergefühlen« zu berücksichtigen ist.

Außer diesem stehenden Schmerze beziehen sich die Klagen der Patienten auf profuse Schleimbildung und die verschiedensten Paraesthesien, Gefühl von Druck, Brennen, Kratzen, Würgen, Brechreiz, Husten u. s. w.; jedoch können auch in dieser Region Fremdkörper lange Zeit nahezu symptomlos getragen werden, wenn die betreffende Partie entweder unter- oder unempfindlich ist, oder es sich um Geisteskranke oder wenig intelligente Personen handelt; durchschnittlich aber verursachen Fremdkörper, auch wenn sie klein sind, große Unruhe und Aufregungszustände der Patienten.

Die Veränderungen, die im genannten Gebiete festgehaltene Fremdkörper zur Folge haben, sind natürlich ebenfalls verschieden und kann es hiebei bei dem Bilde der lokalen Entzündung — Rötung und Schwellung — bleiben, es kann ferner zu Dekubitusgeschwüren, durch Erosion großer Gefäße auch zu tödlichen Blutungen kommen, oder die Entzündung greift auf das Nachbargebiet über und kann Ödeme, Abszesse, Phlegmonen veranlassen. Eine Angina phlegmonosa, die nach der Inzision nicht in wenigen Tagen abheilt, ist häufig durch einen Fremdkörper bedingt. Durch eingedrungene Getreidehalme wurde auch Aktinomykosis aquiriert.

Auch in diesem Gebiete können sich um den Fremdkörper mit der Zeit Kalksalze ablagern, wie solche Inkrustationen um eine durch 12 Jahre am Zungengrund festgehaltene Nadel beobachtet wurden. Über Diagnose, Prognose und Therapie wird später abgehandelt.

Im laryngealen Abschnitte des Rachens sind es vorzugsweise die beiden Recessus piriformes, die der hinteren Kehlkopfwand gerade gegenüber befindliche Partie des Rachens, seltener der Kehldeckel, an welchen Orten fremde Körper zurückgehalten werden. Von den 63 Rachen-Kehlkopffällen unserer Statistik entfallen 14 auf die Recessus piriformes.

Zu den schon vorgenannten Symptomen und Veränderungen wären hier noch zu bemerken, daß namentlich bei Lokalisation

des fremden Körpers in der Gegend der hinteren Kehlkopfwand sehr rasch Ödem der Regio arytaenoidea, mit heftigen Schlingschmerzen, konsekutiver Heiserkeit, Hustenreiz, Blutauswurf und Atembeschwerden auftreten, wogegen Fremdkörper im Recessus piriformis, wenn sie nicht besonders groß und spitz sind wieder relativ weniger Symptome hervorrufen. Bei letztgenannter Lokalisation ist noch die starke Sekretansammlung besonders hervorzuheben, die selbst bei kleinen Gegenständen rasch sich einzustellen pflegt und einerseits das Auffinden der Fremdkörper erschwert, andererseits uns in der Vermutung eines solchen bestärken wird.

Für das Hineingeraten von Fremdkörpern in den Kehlkopf und die Luftröhre kommen dieselben Wege und Umstände in Betracht, die schon früher Erwähnung gefunden haben.

Die fremden Körper finden sich entweder oberhalb, in der Ebene oder unterhalb der Stimmritze (letztere Lokalisation sehr häufig), meist mehr oder weniger fest eingekeilt; aber auch die Kehlkopfhinterwand, speziell die Interarytänoidfalte, ist nicht selten der Sitz von Fremdkörpern, die einerseits in genannte Stelle, andererseits in die hintere Rachenwand eingekeilt sind. Von selteneren Lokalisationen wurde in einem Falle eine Nadel, eingespießt in ein Stimmband, beobachtet, in einem anderen Falle hatte eine lange Nadel die Cartilago thyreoidea durchstochen. In der normalen Luftröhre gibt es keine für Fremdkörper besonders charakteristische Stellen, es sei denn die Bifurkation, woselbst größere Gegenstände festgehalten werden. (Gaumenprothesen u. dgl.)

Zu den häufigsten Symptomen von in den Kehlkopf und die Luftröhre eingedrungenen Fremdkörpern ist zunächst Husten, weiters blutig tingiertes, später eitriges Sputum, ferner Heiserkeit zu nennen, die entweder durch mechanische Behinderung des Glottisschlusses durch den Fremdkörper selbst oder durch konsekutive Veränderungen verursacht ist. Die letzteren sind: Glottiskrämpfe, lokale Entzündung, Ödem, Blutungen infolge Dekubitus, nicht selten Abszesse, — oft schon nach kurzem Verweilen, — Perichondritis, Phlegmonen, die sich bis in das Mediastinum fortsetzen können, in weiterer Folge dann Granulationsbildung und narbige Verengerungen, ja vollständige Atresie (siehe Fall 102). Rueda beobachtete im Anschluß an eine in den Larynx gelangte Nadel das Auftreten von Tortikollis.

Während nur in ganz vereinzelten Fällen angegeben wurde, daß im Larynx befindliche Fremdkörper wenig oder gar keine Symptome verursachten, so können in der Trachea hingegen — nach Angaben in der Literatur — Fremdkörper längere Zeit nahezu symptomlos verweilen, was nach Schech auf die geringere Empfindlichkeit der Schleimhaut, nach Preobraschensky hauptsächlich darauf zurückzuführen wäre, daß ein in der Trachea befindlicher Fremdkörper den Schluckakt wenig oder gar nicht beeinträchtigt.

Momentane Erstickungsgefahr bei Fremdkörpern kann eintreten:

1. Bei großen die Luftpassage direkt verschließenden Gegenständen.
2. Durch ausgelösten Glottiskrampf.
3. Durch Shok.
4. Bei Kompression der Luftröhre durch einen im Ösophagus steckenden großen Fremdkörper.

Die Diagnose von Fremdkörpern im Schlunde, Kehlkopf und in der Luftröhre wird demjenigen selten größere Schwierigkeiten bieten, der bei der Untersuchung planmäßig vorgeht und wenigstens mit der Einführung des Kehlkopfspiegels vertraut ist, was leider noch nicht durchwegs der Fall ist.

Schon vor zirka 20 Jahren hat gelegentlich einer Publikation über Fremdkörper L. von Schrötter sein Bedauern darüber ausgesprochen, daß die Anwendung des Kehlkopfspiegels noch immer nicht genügend gewürdigt wird und auch heute noch wäre so mancher Patient durch einen einzigen Blick des Untersuchers in den Kehlkopfspiegel vor größerem Schaden bewahrt.

Da, wie schon erwähnt, die Fremdkörper im Rachen und Kehlkopfe von den Patienten selten richtig lokalisiert werden, so ist eine genaue Untersuchung aller Gebilde schon aus diesem Grunde angezeigt. Fremdkörper am Zungengrund werden fast immer falsch lokalisiert, in einigen Fällen wurde nicht einmal rechts oder links in Bezug auf den Sitz des Fremdkörpers richtig angegeben, vermutlich aus dem Grunde, weil eine kleine Schleimhautläsion auf einer Seite stärker empfunden wurde, als der Fremdkörper selbst auf der anderen Seite. Zum Zwecke der Untersuchung genügt im allgemeinen eine Lichtquelle, — wobei das Sonnenlicht gegebenenfalls nicht zu vergessen ist, — ein Stirnreflektor, ein Zungenspatel (Modell nach Türck) ein Kehl-

kopfspiegel, eventuell ein möglichst kleiner Planspiegel für die Untersuchung des Nasenrachenraumes und eine Sonde. Bei kleinen Kindern und ungeberdigen Personen wird unter Umständen zum Zwecke der Untersuchung eine allgemeine Narkose, beziehungsweise die Lokalanästhesie durch Kokainisierung nötig sein, – doch möchte ich in jenen Fällen, in welchen Patienten sich nicht sogleich leicht untersuchen lassen, vom sofortigen Gebrauche des Kokain abraten, da die Einbringung von Kokain erstens starke Schleimbildung und zweitens häufig Würgen und Unruhe des Patienten zur Folge hat, dabei außerdem das Vorhandensein einer Idiosynkrasie gegen Kokain in Frage kommen kann. Wenn aber Kokain angewendet werden soll, was in manchen Fällen unbedingt nötig ist, so ist gleich eine 20%ige Lösung zu wählen, da man in diesen Fällen meist nicht nur eine Herabsetzung der Empfindlichkeit, sondern eine völlige Anästhesie anstreben soll, um nicht durch zu häufige Würgbewegung gestört zu werden. Auch in 30%iger Lösung wurde das Kokain zum Zwecke der Fremdkörperentfernung schon in einigen Fällen ohne Intoxikationserscheinungen angewendet. Vorteilhaft ist es, nach der Kokainisierung mehrere Minuten zuzuwarten, ehe man an die Extraktion schreitet. Ich möchte hier nebenbei bemerken, daß auch bei Kindern die Spiegeluntersuchung zu versuchen ist, die in manchen Fällen überraschend leicht gelingt. Auch haben wir von der Kokainanwendung (selbst in 20%iger Lösung) bei Kindern keine unangenehme Nebenwirkungen beobachtet. Dabei ist zu betonen, daß bei Kindern oft ganz bedeutende Quantitäten (das doppelte und dreifache Quantum wie bei Erwachsenen) an 20%iger Kokainlösung nötig sind, um eine Anästhesie zu bewirken.

In einigen Fällen konnten wir bei Kindern mittels Kokain überhaupt nur eine Hypästhesie des Larynx erreichen.

Als Ersatzmittel des Kokain wäre nur die 10%ige Eukainlösung zu empfehlen, die aber geringere anästhesierende Wirkung als die 20%ige Kokainlösung besitzt. – Eukain löst sich aber höchstens zu 10% in Aqua.

Da auch in den meisten Fällen die Gefahr keine so eminente ist, als es anfangs den Anschein hat, ist es vielmehr zweckmäßig die Patienten zu beruhigen und sie durch wiederholte Übung zur Untersuchung geeigneter zu machen. Auch kann durch den mechanischen Insult des Pinselns der Fremdkörper in

eine ungünstigere Lage disloziert werden, woraus folgt, daß die Anwendung des Kokain, wenn nötig, in solchen Fällen vorteilhafter durch Einträufelung mit einer Spritze oder mittels Spray geschehen soll.

Um eine Hypästhesie des Rachens zu mildern oder zu beseitigen sind auch oft Gurgelungen mit Eiswasser oder adstringierenden Lösungen von Erfolg begleitet; auch Inhalationen, zerstäubter kalter Alaunlösungen mit Aqua laurocerasi sind empfehlenswert, nur sollen während der Inhalation dann nicht zu tiefe Inspirationen angeraten werden, wenn es sich um einen vermutlich sehr beweglichen Fremdkörper handelt.

Im allgemeinen empfiehlt es sich bei vermuteten Fremdkörpern im Halse zunächst mittels des Türck'schen Zungenspatels durch sanften Druck die Zunge herab zu drücken und so zunächst die Gaumentonsillen und in weiterer Reihenfolge die übrigen Rachengebilde zu betrachten.

Nach negativem Befunde hat man dann den Kehlkopfspiegel einzuführen und mittels desselben besonders die pharyngeale Fläche der Tonsillen, den Zungengrund, die Valleculae, den Kehldeckel, die Recessus piriformes (einseitige Schleimbildung!), endlich den Kehlkopf (einseitiges Ödem, Beweglichkeitseinschränkung einer Larynxseite!) und die Luftröhre genau abzusuchen. Zur Ausführung der Tracheoskopie ist es meist nötig, daß die Lichtquelle eine intensive ist (wie u. a. Sonnen-Magnesiumlicht), und daß der Untersuchende sich tiefer befindet als der aufrecht stehende, leicht vorgeneigte Patient. Läßt auch diese Untersuchung keinen Fremdkörper erblicken, so schreite man zur Exploration des Nasenrachenraumes, gegebenenfalls zur Untersuchung der Bronchien (siehe Literatur Nro. 8) oder der Speiseröhre (siehe Literatur Nro. 4).

In manchen Fällen wird die Spiegeluntersuchung durch Sondierung oder durch Palpation mit dem Finger zweckmäßig unterstützt werden, welch letztere Untersuchungsmethode in der Zeit vor der Erfindung des Kehlkopfspiegels meist allein angewandt wurde. Man wird in Fällen, in denen die Spiegeluntersuchung ein negatives Resultat ergab, doch manchmal die Spitze eines Fremdkörpers fühlen können, wobei aber zu bemerken ist, daß man durch die Einführung des Fingers Würgbewegungen veranlaßt, die bei der spitzen Beschaffenheit der Fremdkörper für den Patienten meist sehr schmerzhaft sind; hier

wird eine vorherige Kokainisierung nicht unzweckmäßig sein. Der Sonde hingegen wird man sich zu dem Zwecke bedienen, um etwa über die Beweglichkeit und über die Konsistenz des Fremdkörpers sich Aufschluß zu verschaffen.

Hier scheint es mir am Platze zu sein jene Ursachen zu nennen, welche die Patienten veranlassen, über Fremdkörpergefühl im Halse zu klagen, ohne daß ein fremder Körper tatsächlich eingelagert ist. Denn es kommt nicht selten vor, daß Patienten aus den eben zu beschreibenden Ursachen mit der dezidierten Angabe zum Arzte kommen »es sei ihnen etwas im Halse stecken geblieben«. Am häufigsten werden die Borsten von Zahnbürsten diesbezüglich beschuldigt.

Dieses Fremdkörpergefühl bildet vor allem die häufige Klage der Patienten, die an Pharyngitis lateralis leiden, besonders dann, wenn der eine oder andere Seitenwulst im Stadium der akuten Entzündung ist.

Es wird dann meist ein stechender Schmerz empfunden, besonders beim Leerschlucken und beim Gähnen, der häufig gegen das Ohr ausstrahlt, weswegen die Patienten meinen, daß ihnen ein spitziger Gegenstand im Rachen stecken geblieben sei.

Weniger deutlich tritt dieses Fremdkörpergefühl bei der Pharyngitis granulosa auf.

Den Vorschlag Schäffers, zum Zwecke der Konstatierung, ob tatsächlich nur die Pharyngitis oder nicht doch ein verborgener Fremdkörper die Ursache der Sensationen ist, die Rachenschleimhaut zu kokainisieren, kann ich erfahrungsgemäß nicht empfehlen, vielmehr muß ich auf das früher beschriebene differentialdiagnostische Moment aufmerksam machen, daß Fremdkörper gewöhnlich beim Schlucken fester Bissen stärker empfunden werden, als beim Leerschlucken, was bei den falschen Fremdkörpergefühlen umgekehrt der Fall ist.

Als weitere Ursache des Fremdkörpergefühls ist der Globus hystericus, die bekannte auf- und absteigende Kugel und dgl. zu nennen.

Mandelpfröpfe und Mandelsteine, Narben im Rachen, sehr häufig aber Veränderungen des Zungengrundes, wie: ausgedehnte Gefäße, Blutaustritte daselbst, die Hypertrophie der Zungentonsille, die Angina derselben, Pharyngomykosis, sowie chronisch entzündliche Prozesse, auch die sogenannte glatte Atrophie des Zungengrundes, die als postsyphilitisches Symptom beschrieben

wurde, haben mitunter ausgesprochenes Fremdkörpergefühl zur Folge.

Nicht selten kommt es vor, daß zur Zeit der Menses, der Gravidität und des Klimakteriums unter verschiedenen Parästhesien auch das Gefühl eines fremden Körpers im Halse auftritt, das offenbar als Ausdruck einer lokalen Kongestion aufzufassen ist.

Bekannt ist die Angabe des Fremdkörpergefühls bei oft ganz geringfügigen Verletzungen der Schleimhaut, was wohl keiner Erklärung bedarf (traumatische Parästhesie).

Endlich wären noch die Neurastheniker zu nennen, die oft nur schwer zu überzeugen sind, daß der von ihnen vermutete Fremdkörper sich nicht in ihrem Halse befinde.

Nach meiner Beobachtung und der Statistik unserer Klinik (Diagnose: Fremdkörpergefühl, wobei hie und da die Ursache zu eruieren war) ist als die häufigste Ursache der Klagen über Fremdkörpergefühl

1. die Pharyngitis lateralis und

2. die verschiedenen Veränderungen am Zungengrunde zu nennen.

Als auslösendes Moment für diese Sensation wurde u. a. der Umstand angeführt, daß bei bedeutender Vergrößerung der Zungenmandel der Kehldeckel in seiner Bewegung gehindert ist und sich bisweilen in dem adenoiden Gewebe des Zungengrundes einkeilt. Was den Kehldeckel anbelangt, wurde von einigen Autoren darauf hingewiesen, daß eine teilweise oder gänzliche Aspiration desselben ebenfalls das Gefühl des Fremdkörpers hervorruft; doch wird in diesen Fällen jedenfalls das Symptom der plötzlichen Atembehinderung im Vordergrunde der Erscheinung stehen, wie dies auch in einem selbst beobachteten Falle als Hauptsymptom bezeichnet wurde.

In einzelnen Fällen wird jede empfindliche oder geschwürige Erkrankung im Rachen und Kehlkopf gelegentlich als Fremdkörpergefühl empfunden werden, doch sind solche Angaben selten und leicht der Grund hiefür zu finden.

Ganz besonders sei auch darauf aufmerksam gemacht, daß bei »Anämie des Kehlkopfes« die lokalen Beschwerden nicht selten in Form des Fremdkörpergefühls (Druck) zusammengefaßt werden.

Nun möchte ich auf einige Verwechslungen von Fremdkörpern mit normalen und pathologischen Zuständen aufmerksam machen. So kann es vorkommen, daß Fischgräten deshalb übersehen werden, weil dieselben wie Schleimfäden aussehen; so kann ein gelblich-weißlicher Punkt auf einer geröteten Mandel für eine Angina follicularis oder einen Mandelpfropf gehalten werden und dabei z. B. das eitrig belegte Ende eines in die Tonsille eingespießten Gegenstandes sein.

Auf eine Verwechslung ist aber ganz besonderes Augenmerk zu richten, zumal dieselbe schon wiederholt vorkam. Es wird nämlich nicht selten ein Zungenbeinhorn, sowohl von den Patienten selbst, als auch von Ärzten für einen eingedrungenen Fremdkörper (Knochen) gehalten und in dieser Annahme wurden auch schon Extraktionsversuche unternommen.

In einem — mit der Diagnose eines Fremdkörpers (Knochen) im Rachen, der angeblich deutlich gefühlt, gefaßt, aber nicht extrahiert werden konnte — an die Klinik gewiesenen Falle waren hiedurch am Zungenbein tiefere Läsionen gelegentlich einer Zangenadaption verursacht worden, die lange Zeit zur Heilung brauchten. Um sich vor diesem Irrtume zu bewahren, ist es nur notwendig, exakt zu untersuchen, wobei man dann finden wird, daß dieser vermutete Fremdkörper mit Schleimhaut überzogen und gewöhnlich dessen Berührung nicht sonderlich schmerzhaft ist. Rasche Gewißheit wird auch die Palpation von außen am Halse geben, indem wir das Zungenbein ziemlich ausgiebig seitlich verschieben können.

Sehr schwierig kann in manchen Fällen bei Kindern die Unterscheidung zwischen Fremdkörper und Kroup, respektive Diphtherie des Kehlkopfes sein, in welchen Fällen auch die mehrfach empfohlene Digitaluntersuchung des Kehlkopfes wegen der schwierigeren Orientierung häufig versagen wird, die in solchen Fällen auch nicht ratsam ist.

Wie oft hier Irrtümer vorkommen, beweist die Literatur, indem schon in mehreren Fällen von Fremdkörpern im Kehlkopfe in der Annahme eines Kroups oder Diphtherie die Intubation ausgeführt wurde, was natürlich eher zum Schaden als zum Nutzen des Kranken geschieht.

Fronz hat folgende Merkmale angeführt, die in solch zweifelhaften Fällen für Fremdkörper sprechen:

1. Ein gutes Aussehen der Kinder,
2. plötzlicher, fieberloser Beginn,
3. mehr als bei Kroup anhaltender Hustenreiz,
4. lange Dauer der Stenose und endlich
5. exspiratorische Dyspnoe.

Ferner kam es schon vor, daß die durch einen in den Kehlkopf und die Luftröhre eingedrungenen Fremdkörper ausgelösten krampfartigen Hustenanfälle für Pertussis gehalten wurden. Bei Glottiskrämpfen ist an die Möglichkeit zu denken, daß dieselben auch durch einen Fremdkörper im Larynx ausgelöst werden können.

Als Unterstützungsmittel bei der Diagnose leistet uns noch die Radioskopie mitunter wertvolle Dienste, wiewohl gerade die Durchleuchtung des Halses in ihren Bildern noch viel zu wünschen übrig läßt. Die Auskultation der Luftröhre, wobei angeblich das Hin- und Hergleiten von Fremdkörpern zu hören ist, wird, wie von Schrötter erwähnt, wohl nur ganz selten sicheren Aufschluß bringen. In gewissen Fällen wird aber ein »Ventilgeräusch« beim Atmen uns an einen Fremdkörper denken lassen müssen.

So unsicher, respektive ungünstig die Prognose in jenen Fällen zu stellen ist, in welchen die Fremdkörper nicht erkannt und nicht erfernt wurden, auf welche Folgezustände schon hingewiesen wurde, so tritt nach Entfernung des Fremdkörpers die Restitutio ad integrum gewöhnlich sehr rasch ein, selbst wenn auch heftigere Reaktionserscheinungen vorhanden waren. Ausnahmsweise kann es jedoch auch nach der Extraktion oder der spontanen Entfernung eines Fremdkörpers zu hochgradigen, ja bleibenden Veränderungen kommen, wie Abszesse, Phlegmonen, Narbenstenosen, Ankylosen in den Arygelenken etc. In einem Falle blieb eine ödematöse Schwellung einer Arygegend durch 75 Tage post extractionem bestehen.

In den weitaus meisten Fällen bleiben eben die Patienten, nachdem der Fremdkörper entfernt worden ist aus der weiteren Behandlung aus, so daß nicht anzunehmen ist, daß im allgemeinen dann noch größere subjektive Beschwerden bestehen, dagegen bleibt aber durch verhältnismäßig lange Zeit das sogenannte dumpfe Wundgefühl zurück. Es gibt kaum ein anderes Leiden, das die Patienten so rasch und sicher zum Ärzte führt, als ein im Halse stecken gebliebener Gegenstand und selbst auch nur

der so naheliegende Versuch der manuellen Selbstentfernung desselben wird von den wenigsten Patienten unternommen, dagegen werden Fremdkörper nicht selten spontan entfernt. Dies kann geschehen durch Aushusten, Resorption, Wandern nach außen, Eiterung.

Wie bei Besprechung der Therapie von Fremdkörpern in der Nase, so muß auch vor einigen Entfernungsarten von Fremdkörpern aus dem Rachen und Kehlkopfe auf das Eindringlichste gewarnt werden.

Hiezu gehört vor allem der ungerechtfertigte, blinde Gebrauch von Schlundhaken, Münzenfängern u. dgl., wie solche zur Entfernung von Fremdkörpern aus der Speiseröhre zur Anwendung kommen. Ebenso ist es zu widerraten, wenn man über die Beschaffenheit des Fremdkörpers nicht bestimmt orientiert ist, denselben in die Speiseröhre und in den Magen hinabzustoßen oder die Patienten zu veranlassen, trotz der Schmerzen größere Mengen von kompakten Speisen (wie Kartoffeln etc.) zu schlucken. Es soll im Gegenteil unsere Aufgabe sein, in möglichst allen Fällen den Fremdkörper sofort nach außen zu befördern.

Es sind nun zum Zwecke dieser Art der Entfernung von Fremdkörpern die verschiedensten Instrumente angegeben worden, die teilweise schon im Gebrauch standen, teilweise für einzelne Fälle eigens konstruiert wurden. Wir kamen jedoch mit einer gebogenen Kornzange und einer Kehlkopfpinzette in allen Fällen aus.

Geradeso wie zum Zwecke der Untersuchung wird es zur Extraktion in manchen Fällen notwendig sein, die lokale Anästhesie oder allgemeine Narkose in Anwendung zu bringen. Nach von Schrötters Angabe ist in manchen Fällen auch eine Morphiuminjektion zu empfehlen. Im allgemeinen wird man in Fällen, in denen man den Fremdkörper konstatiert hat, der Patient aber zur Extraktion nicht ohne weiters sich eignet, wohl nur dann zur Narkose greifen, wenn momentane Lebensgefahr besteht.

Nun sei hier darauf aufmerksam gemacht, daß nach von L. von Schrötters Angabe die Todesfälle infolge Fremdkörper im Schlunde und Kehlkopf fast durchwegs erst infolge der sekundären Veränderungen zu beklagen sind.

Man wird sich also von der Angst des Patienten nicht zu einem übereilten etwa unzweckmäßigen Vorgehen verleiten lassen

dürfen. Ob tiefe Narkose nötig ist, oder nur ein »Anchloroformieren« genügt, muß der Fall entscheiden.

Bei kleinen spitzen Gegenständen, wie Gräten, Nadeln, Holz- und Knochensplittern, wird die Entfernung derselben dann auf Schwierigkeiten stoßen, wenn dieselben nur sehr wenig aus dem Gewebe hervorragen. Namentlich mit Bezug auf die Gaumenmandeln wird es dann zweckmäßig sein, beim Patienten Würgbewegungen auszulösen; dies ist in jenen Fällen oft geradezu notwendig, in denen kleine Borsten, Gräten u. dgl. in die laryngeale Fläche der Tonsillen (siehe Fall 98) eingespießt sind.

Auch wird man nicht so leicht einen Fremdkörper von eben besprochener Gestalt dann entfernen können, wenn derselbe doppelt eingespießt ist, so z. B. einerseits in den Zungengrund, andererseits in die Epiglottis, so daß man vor der Entfernung erst ein Ende frei machen muß oder denselben nötigenfalls wird einknicken oder brechen müssen. (Siehe Fall 60.)

Bei allen Extraktionen hat man stets daran zu denken, den Fremdkörper, bevor man ihn heraushebt, fest gefaßt zu haben, da er sonst, wie dies gar nicht selten vorkommt, abgleitet und in die Tiefe fällt. Dies gilt namentlich bei Nadeln, wenn sie mit einer Löffelpinzette gefaßt werden. Es kam eben schon wiederholt vor, daß Fremdkörper, die aus dem Rachen oder Kehlkopf herausgehoben wurden, durch eine Würgbewegung des Patienten während der Extraktion den Branchen des Instruments entglitten und sodann in die Speiseröhre, den Larynx oder auch in den Nasenrachenraum gelangten, wie dies z. B. gelegentlich der früher besprochenen Eisenschrauben-Extraktion aus dem Kehlkopfe mitgeteilt wurde.

In früherer Zeit bediente man sich zum Zwecke der Entfernung von Fremdkörpern häufig der Verabfolgung von Brechmitteln, was auch heute noch vorkommt, aber selten zum Ziele führen wird, da ja die meist spitzen Fremdkörper an irgend einer Stelle fest sitzen. Daß man hiedurch Schaden anrichten kann, ist ja nur zu begreiflich. Aus demselben Grunde wird auch das »auf den Kopf stellen« des Patienten nur sehr selten, die Auslösung von Husten auch nur ganz ausnahmsweise von Erfolg begleitet sein. Als ein sehr wirksames Mittel, um kräftige Hustenanfälle hervorzurufen, wurden intratracheale Injektionen von kaltem Wasser empfohlen. Während im allgemeinen die Entfernung von Fremdkörpern bei erwachsenen Personen nach

dem Gesagten niemals auf unüberwindliche Schwierigkeiten stoßen wird, die Eröffnung der Luftröhre oder des Kehlkopfes und die Pharyngotomie doch relativ selten wird ausgeführt werden müssen, werden bei kleineren Kindern diese Arten der Entfernung von Fremdkörpern, namentlich aus dem Kehlkopfe und der Luftröhre, doch noch häufig vorgenommen werden müssen, wobei im allgemeinen die Tracheotomie der Thyreotomie vorzuziehen sein wird, welch letztere, wenn nicht genau in der Mittellinie vorgenommen, zu bleibenden Stimmstörungen führen kann. Von der Trachealöffnung aus ist dann womöglich gleich mit einer Pinzette nach dem Fremdkörper zu suchen. Bei gewissen metallenen Gegenständen ist die elektromagnetische Sonde von der Trachealfistel aus erfolgreich angewendet worden. In vielen Fällen wurden die Fremdkörper sofort nach Eröffnung der Trachea durch heftige Hustenstöße herausbefördert, doch ist es auch dann noch ratsam, wie nach Extraktion des Fremdkörpers, für einige Zeit die Trachealkanüle liegen zu lassen. Ob hohe oder tiefe Tracheotomie vorzunehmen sein wird, muß der Fall ententscheiden, im allgemeinen wird bei Erwachsenen die hohe, bei Kindern die tiefe Tracheotomie angezeigt sein. Besonders für jene Fälle von Fremdkörpern im Larynx, die Kinder betreffen, wird eine häufigere Anwendung des Kirstein'schen Spatels, der direkten Besichtigung des Kehlkopfes, sehr zu empfehlen sein, wie ja bekanntlich bei Fremdkörpern der Luftröhre und der Bronchien die Killian'schen Röhren schon so manche Tracheotomie überflüssig gemacht hat.

Es sei mir erlaubt, zum Schlusse einige Fälle von Fremdkörpern im Kehlkopfe nach den an der Klinik befindlichen Krankengeschichten etwas ausführlicher zu beschreiben:

ad Fall 68. Spitalsprotokoll Nr. 220 ex 1896. M. S., 8 Jahre, Hausierers-sohn aus Ungarn. Aufnahme am 15. Oktober, Entlassung am 28. Februar 1897. — Anamnese: Der Knabe wird von seinem Vater am Morgen des 15. Oktober mit der Angabe an die Klinik gebracht, daß er am 2. Oktober beim Abendessen (Hühner mit Sauce) plötzlich einen Erstickungsanfall bekam. Da im Orte kein Arzt seßhaft war, gab man dem Kinde Brechmittel, die ebensowenig Erfolg hatten, wie tagsdarauf verordnete Hustenmittel. In den nächsten Tagen hatte das Kind stets Atemnot, manchmal traten jedoch angeblich lebensgefährliche Erstickungsanfälle auf, was vorwiegend des Nachts der Fall war. Außerdem klagte der Knabe über stechenden Schmerz in der Kehlkopfgegend.

Status praesens vom 15. Oktober 1896. Erscheinungen bedeutender Kehlkopfstenose, leichte Cyanose.

Bei der laryngoskopischen Untersuchung behinderte die stark gerötete und geschwollene Epiglottis den Einblick in den Kehlkopf; doch konnte man nach wiederholten Versuchen sehen, daß ein dreieckiger weißlicher Körper mit je einem Ende in einem Ventriculus laryngis und in der hinteren Larynxwand eingestochen ist. Die Taschenbänder intensiv rot und geschwollen, die Stimmbänder, entsprechend der Lage des Fremdkörpers unsichtbar. Nach Lokalanästhesie mit Kokain wurde der Fremdkörper mit einer gezähnten Kehlkopfpinzette an seiner der hinteren Kehlkopfwand anliegenden Partie gefaßt, gelockert und sodann extrahiert. Der Fremdkörper erwies sich als ein flaches Stück eines Geflügelknochens von $1^3/_4$ *cm* Länge und $1^1/_2$ *cm* maximaler Breite (aufbewahrt in der klinischen Sammlung).

Am nächsten Tage, 16. Oktober, bestand noch ziemlich starker inspiratorischer Stridor, namentlich die Taschenbänder stark geschwollen. Die Untersuchung der Lunge ergab spärliche feuchte Rasselgeräusche, diffus über die rechte Seite verbreitet. — Temperatur erhöht, etwas Eiter im Sputum.

Am 18. Oktober subjektive Erleichterung, objektiv das Bild einer heftigen akuten Laryngitis. Mäßiger Stridor, Stimme sehr heiser. Starke schleimig eitrige Sekretion.

Am 20. Oktober. Entzündungserscheinungen etwas geringer.

Am 25. Oktober erscheint an der laryngealen Fläche der Epiglottis ein kleiner Abszeß. Die Stimmbänder sind in unregelmäßig geformte rote Wülste umgewandelt. Stärkere Atembehinderung.

27. Oktober. Nach Eröffnung des Abszesses Erleichterung der Respiration.

28. Oktober. Der Abszeß hat sich wieder gefüllt.

29. Oktober. Bei abermaliger Eröffnung entleert sich eine geringe Menge stinkenden Eiters. Erleichterung der Atmung hält nur einige Stunden an.

30. Oktober. Von der laryngealen Fläche der Epiglottis quillt reichlich Eiter hervor. Stark behinderte Respiration.

5 Uhr nachmittags desselben Tages plötzlicher Erstickungsanfall, so daß ohne jegliche Anästhesie und Narkose und ohne nähere Orientierung die Eröffnung der Luftwege von außen vorgenommen werden mußte. Einlegen einer Trachealkanüle Nr. 1, Blutstillung durch Kompression. Atmung frei.

10. November. An der Stelle des Abszesses sieht man einen Granulationswulst, der den Einblick in den Larynx hindert.

In mehreren Sitzungen wurde dieser Granulationswulst abgetragen.

Am 7. Dezember atmet der Knabe schon einige Stunden bei geschlossener Kanüle.

12. Dezember. Das linke Stimmband fast normal, das rechte durch ein unregelmäßig geformtes Gewebe ersetzt, Stimme rauh. Unterhalb der Stimmbänder sieht man eine Verengerung.

15. Jänner 1897. Mit dem Kehlkopfspiegel sieht man durch die Glottis die Kanüle.

31. Jänner. Patient atmet seit einigen Tagen bei stets verschlossener Kanüle.

19. Februar. Dekanülement.

28. Februar. Die Hautwunde bis auf eine kleine Fistel geschlossen. Laryngoskopisch an Stelle des rechten Stimm- und Taschenbandes ein höckeriges Gewebe, die übrigen Teile normal. Dementsprechend klingt die Stimme heiser. Nur bei schnellem Sprechen tritt noch etwas Atembehinderung auf. Patient wird entlassen.

ad Fall 102. Wegen Aspiration einer Bohne gelegentlich des Spielens und plötzlicher Erstickungsgefahr mußte vor mehreren Monaten in seiner Heimat an dem jetzt 7jährigen K. P. die blutige Eröffnung der Luftwege vorgenommen werden. Nach 2 Tagen wurde die Kanüle entfernt und auf endolaryngealem Wege ein Rohr eingeführt, daß angeblich 24 Stunden liegen blieb. Daraufhin mußte abermals die Kanüle eingelegt werden. Diese Prozedur soll abwechselnd 4—5mal vorgenommen worden sein, doch mußte endlich die Kanüle belassen werden. Der Knabe kam am 18. Jänner 1901 an unsere Klinik und wurde damals eine vollständige narbige Atresie des Larynx gegen die Trachea hin konstatiert. Es war nämlich damals anstatt der Tracheotomie die Thyreotomie ausgeführt worden und konnte man jetzt noch gut einen Finger zwischen die klaffenden Ränder der Schildknorpelplatten einlegen, an welcher Stelle die Haut tief eingezogen war. Laryngoskopisch zeigte sich der Kehlkopfeingang unverändert. Das linke Stimmband in Form und Farbe erhalten zeigt als Fortsetzung nach unten einen roten, stark vorspringenden Wulst. Das rechte Stimmband ist in eine Narbenmasse einbezogen und bewegt sich nur gering. Durch Sondenuntersuchung wurde nun der vollständige Verschluß des Larynx im subchordalen Raume nachgewiesen.

Aus dem Decursus morbi — der Patient verblieb das erste Mal vom 18. Jänner 1901 bis 20. Februar 1901, sodann ein zweites Mal vom 27. Jänner 1902 bis 29. August 1902 an unserer Klinik — sei hervorgehoben, daß zunächst eine spitze Sonde durch die Narbenmasse hindurchgestoßen und der Reihe nach progressive Dilatation mit Drainröhren, Kathetern, Schornsteinkanüle, später mit Schrötter'schen Hartgummiröhren vorgenommen wurde. Schließlich wurde dekanüliert und die Trachealfistel durch Naht geschlossen. Der Patient kommt noch in längeren Intervallen in die Ambulanz der Klinik, woselbst die Tubage vorgenommen wird. Über das Schicksal der Bohne war nichts zu eruieren, dieselbe dürfte vielleicht ausgehustet worden sein.

ad Fall 69. Patientin — 48jährige Wäscherin — gab an, sie habe vor 7 Wochen während des Essens von Leberknödeln plötzlich intensiv husten müssen, wozu sie ein starkes Gefühl des Kratzens im Halse veranlaßte. Am nächsten Tage trat auch Heiserkeit dazu und stellte sich später allmählich zunehmende Atemnot ein, weswegen sie an unsere Klinik kam und daselbst als Spitalspatientin aufgenommen wurde.

Bei der Laryngoskopie fand man den oberen Kehlkopfabschnitt und die Stimmbänder ganz normal, auch bezüglich der Beweglichkeit letzterer.

Die Schleimhaut des subchordalen Raumes war vorgewölbt, intensiv rot. Diese wulstförmige Vorwölbung nahm nach abwärts an Größe zu, so daß schon im obersten Abschnitte der Trachea das Lumen derselben nur eine schmale Spalte darstellte. Dem höchsten Punkt des Wulstes ent-

sprechend sah man einen ungefähr 4 *mm* breiten weißen Körper welcher quer über der Spalte liegend, dieselbe in ihrer vorderen Hälfte verschloß.

Bei der genaueren Untersuchung erwies sich dieser Körper als glatt, hart und in die Schleimhaut eingekeilt, die an einigen Stellen flache rote Substanzverluste zeigte. Mit der gezähnten Kehlkopfpinzette gelang es nach lokaler Anästhesie mit Kokainlösung mit dem ersten Eingriff den Fremdkörper zu extrahieren, der ein $1^1/_2$ *cm* langes und 5 *mm* breites unregelmäßig begrenztes Stück einer Eischale darstellte.

Tagsdarauf war nach Alauninhalationen die Schwellung im subchordalen Raume bedeutend zurückgegangen und konnte die Patientin am fünften Tage post extractionem geheilt das Spital verlassen.

Statistische Zusammenstellung

von

114 Fremdkörperfällen in den oberen Luftwegen

aus der

k. k. Universitätsklinik für Kehlkopf- und Nasenkrankheiten

in Wien.

Fall Nr.	Amb.-Prot.	Jahr	Name	Alter	Nasenseite rechts	Nasenseite links	Gegenstand	Zeit seit der Einführung	Symptome	Besondere Bemerkungen
1	203	1892	M. S.	2 J.	r.		Erbse		Ekzem d. Introit.	
2	758	1892	M. K.	2 J.	r.		Schuhknopf	einige Stunden		
3	1314	1892	M. P.	2 J.		l.	Fruchtkorn	ein Tag		
4	1968	1892	M. C.	2 J.	r.		Glasperle	einige Stunden		
5	2120	1893	P. N.	4 J.	r.		kleiner Knopf	einige Stunden		
6	—	1893	M. U.	2 J.	r.		Perlmutterknopf 1 *cm* Durchm.			Daten aus der klinischen Sammlung.
7	1189	1894	A. K.	3 J.	r.		Knopf			
8	1923	1894	L. A.	28 J.	r.		Erbse		Nasenverstopfung und starke Sekretion	
9	2000	1894	M. Z.	4 J.	r.		Knopf			
10	1721	1895	J. Sch.	36 J.			Kartoffelstück			Durch einen während des Essens ausgelösten Nießakt in die Nase gelangt.
11	2370	1895	H. P.	5 J.		l.	größere Glasperle			
12	1577	1896	E. A.	4 J.		l.	kirschkerngroßes Beinstück	einige Stunden		
13	599	1897	A. H.	4 J.	r.		kleiner Stein			

14	1563	1897	H. H.	3 J.	r.		Schuhknopf	einige Stunden		
15	144	1898	M. M.	4 J.			Fruchtschale			
16	447	1898	B. J.	4 J.	r.		Steinnußknopf			
17	4604	1898	M. Sch.	6 J.	r.		Glasperle			
18	2347	1899	G. P.	5 J.	r.		Kaffeebohne	zwei Tage	Nasenverstopfung	Große adenoide Vegetationen.
19	2521	1899	P. J.	3 J.	r.		Knopf			
20	189	1900	A. W.	5 J.	r.		Korkstück			
21	225	1900	J. K.	$2^1/_2$ J.	r.		Schuhknopf			
22	602	1900	L. P.	4 J.		l.	Bohne			
23	2231	1900	F. Sch.	3 J.	r.		Bohne	drei Tage		Andernorts vorgenommene Extraktionsversuche hatten zur Folge, daß der Fremdkörper in den hinteren Nasenabschnitt zu liegen kam.
24	4834	1900	R. G.	2 J.	r.		Schuhknopf			
25	7046	1900	A. W.	4 J.	r.		Kirschkern	3—4 Monate	starke Sekretion und Ekzem	
26	7984	1900	J. A.	2 J.			Maiskorn			
27	148	1901	G. P.	3 J.		l.	Bohne			
28	156	1901	J. H.	3 J.		l.	7 *mm* dickes Bleistiftstück		Ekzem seit zwei Wochen	Atrophische Rhinitis beiderseits.
29	509	1901	A. P.	4 J.		l.	kleine Beinkugel	unbekannt	Nasenverstopfung	Nasenausspülungen erwiesen sich als vergeblich. Adenoide Vegetationen.

Fall Nr.	Amb.-Prot.	Jahr	Name	Alter	Nasenseite rechts	Nasenseite links	Gegenstand	Zeit seit der Einführung	Symptome	Besondere Bemerkungen
30	686	1901	R. K.	4 J.	r.		Kirschkern	unbekannt	Blutungen	Der Fremdkörper saß im mittleren Nasengange. Vorherige Nasenausspülungen und Extraktionsversuche.
31	734	1901	J. B.	7 J.			Rhinolith			Hypertrophia tonsillarum.
32	1547	1901	Z. F.	61 J.		l.	Revolverkugel	fast fünf Monate	Verstopfung der l. Nase und Blutungen	Siehe Krankengeschichte.
33	1825	1901	M. V.	36 J.	r.		knopfartiges Beinstück	unbekannt	Foetor	Gegenwärtig auf beiden Nasenseiten Cristabildung und trockener Katarrh.
34	2995	1901	M. Sch.	3 J.	r.		kleine Schelle aus Blech			
35	7421	1901	Th. Sch.	2 J.	r.		Blechhülse	sechs Tage		
36	878	1902	H. M.	9 J.	r.		kleiner Lehmklumpen und Papierknäuel	unbekannt	Ozaena beiderseits	Das Kind weiß über die Einführung nichts anzugeben, bohrt häufig in der Nase. Adenoide Vegetationen.
37	2139	1902	A. W.	5 J.		l.	Korkstück		Ekzem	Adenoide Vegetationen.
38	2954	1902	L. F.	4 J.	r.		Bohne			
39	3030	1902	R. B.	16 J.		l.	Hemdknopf aus Bein	vermutlich mehrere Jahre	intermittierende neuralg. Schmerzen	Beginn einer Rhinolithbildung. Siehe Krankengeschichte.
40	4277	1902	K. R.	4 J.	r.		Kirschkern	unbekannt	eitriger Ausfluß und Ekzem	Im mittleren Nasengange.

41	4666	1902	L. K.	4 J.	r.		ein harter Körper (?)	vermutlich schon vor einigen Wochen	einseitige Verstopfung, starke eitrige Sekretion, öfters tärkere Blutung, Ekzem	In 2 *cm* vom Introitus wurde mit der Sonde ein harter Körper konstatiert, der im unteren Nasengange lag. Das Kind schrie heftig und geberdete sich höchst unruhig. Als man an die Extraktion schreiten wollte, war nirgends mehr ein Fremdkörper auffindbar. Adenoide Vegetationen.
42	6040	1902	L. W.	3 J.	r.		ovaler kleiner Erdapfel 1½ *cm* l., knapp 1 *cm* breit	zwei Tage	vollständige Verstopfung — Bohren in der Nase	1 *cm* vom Introitus von einer schmutzig grauweißen Membran bedeckt. Adenoide Vegetationen.
43	6211	1902	M. B.	19 M.	r.		halbe geschälte Erbse	einige Stunden		Siehe Krankengeschichte.
44	7319	1902	K. H.	2 J.	r.		Schuhknopf			
45	8782	1902	W. A.	22 J.	r.	l.	Weintraubenbeeren	unbekannt		Andernorts wurden 30—40 Stücke aus Nase und Nasenrachenraum in der Meinung, es seien Polypen, entfernt. Da hiebei körnerartige Bildungen auffallend waren, wurde der Naseninhalt uns zur Untersuchung zugeschickt. Patientin ist eine Hysterika.
46	8842	1902	E. D.	2½ J.		l.	3 Trachealringe einer Gans	vermutlich zwei Monate	starke Blutungen und eitrige, übelriechende Sekretion und Ekzem	Siehe Krankengeschichte.
47	8858	1902	St. D.	3 J.	r.		halbe geschälte Erbse	acht Tage	starke Sekretion und leichte Blutungen; Nase für Luft mäßig durchgängig	Infolge andernorts vorgenommener Nasenirrigationen und Extraktionsversuche war der Fremdkörper in den mittleren Nasengang disloziert worden. Große adenoide Vegetationen. Die bakteriologische Untersuchung des den Fremdkörper bedeckenden Sekretes ergab vorwiegend Streptokokken.

Fall Nr.	Amb.-Prot.	Jahr	Name	Alter	Nasenseite rechts	Nasenseite links	Gegenstand	Zeit seit der Einführung	Symptome	Besondere Bemerkungen
30	686	1901	R. K.	4 J.	r.		Kirschkern	unbekannt	Blutungen	Der Fremdkörper saß im mittleren Nasengange. Vorherige Nasenausspülungen und Extraktionsversuche.
31	734	1901	J. B.	7 J.			Rhinolith			Hypertrophia tonsillarum.
32	1547	1901	Z. F.	61 J.		l.	Revolverkugel	fast fünf Monate	Verstopfung der l. Nase und Blutungen	Siehe Krankengeschichte.
33	1825	1901	M. V.	36 J.	r.		knopfartiges Beinstück	unbekannt	Foetor	Gegenwärtig auf beiden Nasenseiten Cristabildung und trockener Katarrh.
34	2995	1901	M. Sch.	3 J.	r.		kleine Schelle aus Blech			
35	7421	1901	Th. Sch.	2 J.	r.		Blechhülse	sechs Tage		
36	878	1902	H. M.	9 J.	r.		kleiner Lehmklumpen und Papierknäuel	unbekannt	Ozaena beiderseits	Das Kind weiß über die Einführung nichts anzugeben, bohrt häufig in der Nase. Adenoide Vegetationen.
37	2139	1902	A. W.	5 J.		l.	Korkstück		Ekzem	Adenoide Vegetationen.
38	2954	1902	L. F.	4 J.	r.		Bohne			
39	3030	1902	R. B.	16 J.		l.	Hemdknopf aus Bein	vermutlich mehrere Jahre	intermittierende neuralg. Schmerzen	Beginn einer Rhinolithbildung. Siehe Krankengeschichte.
40	4277	1902	K. R.	4 J.	r.		Kirschkern	unbekannt	eitriger Ausfluß und Ekzem	Im mittleren Nasengange.

41	4666	1902	L. K.	4 J.	r.		ein harter Körper (?)	vermutlich schon vor einigen Wochen	einseitige Verstopfung, starke eitrige Sekretion, öfters tärkere Blutung, Ekzem	In 2 *cm* vom Introitus wurde mit der Sonde ein harter Körper konstatiert, der im unteren Nasengange lag. Das Kind schrie heftig und geberdete sich höchst unruhig. Als man an die Extraktion schreiten wollte, war nirgends mehr ein Fremdkörper auffindbar. Adenoide Vegetationen.
42	6040	1902	L. W.	3 J.	r.		ovaler kleiner Erdapfel 1½ *cm* l., knapp 1 *cm* breit	zwei Tage	vollständige Verstopfung — Bohren in der Nase	1 *cm* vom Introitus von einer schmutzig grauweißen Membran bedeckt. Adenoide Vegetationen.
43	6211	1902	M. B.	19 M.	r.		halbe geschälte Erbse	einige Stunden		Siehe Krankengeschichte.
44	7319	1902	K. H.	2 J.	r.		Schuhknopf			
45	8782	1902	W. A.	22 J.	r.	l.	Weintraubenbeeren	unbekannt		Andernorts wurden 30—40 Stücke aus Nase und Nasenrachenraum in der Meinung, es seien Polypen, entfernt. Da hiebei körnerartige Bildungen auffallend waren, wurde der Naseninhalt uns zur Untersuchung zugeschickt. Patientin ist eine Hysterika.
46	8842	1902	E. D.	2½ J.		l.	3 Trachealringe einer Gans	vermutlich zwei Monate	starke Blutungen und eitrige, übelriechende Sekretion und Ekzem	Siehe Krankengeschichte.
47	8858	1902	St. D.	3 J.	r.		halbe geschälte Erbse	acht Tage	starke Sekretion und leichte Blutungen; Nase für Luft mäßig durchgängig	Infolge andernorts vorgenommener Nasenirrigationen und Extraktionsversuche war der Fremdkörper in den mittleren Nasengang disloziert worden. Große adenoide Vegetationen. Die bakteriologische Untersuchung des den Fremdkörper bedeckenden Sekretes ergab vorwiegend Streptokokken.

Fall Nr.	Amb.-Prot.	Jahr	Name	Alter	Nasenseite rechts	Nasenseite links	Gegenstand	Zeit seit der Einführung	Symptome	Besondere Bemerkungen
48	9076	1902	M. H.	6 J.	r.		Schuhknopf	unbekannt	Verstopfung der Nase, Foetor, Ekzem des rechten Introitus, Bohren in der Nase seit mehreren Monaten	Beginn einer Rhinolithbildung. Adenoide Vegetationen.
49	9364	1902	M. F.	2 J.	r.	l.	große Bohnen	vier Wochen	totale Verlegung der nasalen Respiration rechts, eitriger, zuweilen blutiger Ausfluß	Siehe Krankengeschichte.
50	9444	1902	J. R.	5 J.		l.	eine konisch geformte 1 *cm* lange Kautschukhülse	zirka acht Wochen	heftige Blutungen aus der l. Nase und auf Druck starke Schmerzen, eitriger, übelriechender Ausfluß, Ekzem bis zur Lippenschleimhaut	Siehe Krankengeschichte.
51	9532	1902	J. H.	2 J.	r.		Eisenschraube	38 Stunden	starkes Schnarchen im Schlafe; häufiges Bohren in der Nase. Seit der Einführung pfeifendes Geräusch beim Atmen	Infolge unzweckmäßiger Extraktionsversuche war der Fremdkörper soweit nach hinten geschoben worden, daß derselbe ziemlich frei beweglich mit einem Dritteil seiner Länge in den Nasenrachenraum reichte. Nach Zurückstoßen desselben in die Nase mit dem in die Choane eingeführten Finger wurde derselbe mit der Löffelsonde leicht extrahiert. Adenoide Vegetationen.

Fall Nr.	Amb.-Prot.-Nr.	Jahr	Name	Alter	Beschäftigung	Gegenstand	Seit der Einbringung	Sitz des Fremdkörpers	Symptome	Besondere Bemerkungen
52	251	1893	B. T.	10 J.	Schüler	Fischgräte		Pharynx		
53	1207	1893	A. B.	45 J.	Fuhrmann	Fischgräte		linke Tonsille		
54	1857	1893	J. W.	56 J.	Hausknecht	2 *cm* lange Fischgräte		Pharynx		
55	1916	1893	R. G.	23 J.	Kassierin	Fischgräte		linke Tonsille		
56	2156	1893	A. R.	51 J.	Kaufmann	zirka $1^1/_2$ *cm* langes zackiges Knochenstück		rechter Recessus piriformis		Suffusionen am weichen Gaumen und der rechten Kehlkopfseite. (Kokain, Larynxpinzette.)
57	2170	1893	S. St.	17 J.		Fischgräte		Pharynx		
58	2290	1893	A. G.	35 J.	Kondukteur	Borste		rechte Tonsille		
59	2796	1893	M. G.	25 J.	Bauer	1 *cm* lange Fischgräte		rechte Tonsille		
60	24. III.	1894	M. Sch.	16 J.	Handarbeiterin	3 *cm* lange Nähnadel		linke Vallecula		Klinische Sammlung. Bei der Extraktion wurde die Nadel in der Mitte gebrochen.
61	532	1894	J. P.	26 J.	Bäcker	3 *cm* langes, 1 *cm* breites, pyramidenförmiges Knochenstück		linker Recessus piriformis		
62	752	1894	L. F.	27 J.	Büchsenmacher	Fischgräte		linke Tonsille		
63	2959	1894	M. L.	38 J.		Fischgräte		Pharynx		

Fall Nr.	Amb.-Prot.-Nr.	Jahr	Name	Alter	Beschäftigung	Gegenstand	Seit der Einbringung	Sitz des Fremdkörpers	Symptome	Besondere Bemerkungen
64	2883	1895	J. G.	25 J.	Dienstmagd	Fleischstücke	2 Tage	Recessus piriformis	Druck im Halse	Mit der Schwammsonde entfernt.
65	3299	1895	S. H.	30 J.	Reisender	Fischgräte		rechter vorderer Gaumenbogen		
66	140	1896	F. W.	44 J.	Fabriksarb.	$3^1/_2$ *cm* lange, 2 *mm* dicke Nähnadel samt Zwirn		Zungengrund		Spitalspatient der dermatologischen Klinik.
67	2678	1896	H. M.	34 J.	Köchin	3 *cm* lang. Knochensplitter		Pharynx		
68	2761	1896	M. S.	8 J.	Hausierers-sohn	Dreieckig. Knochenstück (eine Seite $1^1/_2$ *cm* lang)	13 Tage	Eingekeilt in beiden Ventricul. lar. und der Larynx-Hinterwand	häufige Erstickungsanfälle	Siehe Krankengeschichte.
69	26. II.	1897	A. Z.	48 J.	Wäscherin	ein Stück Eischale	7 Wochen	unterhalb der Stimmbänder eingekeilt	Heiserkeit, Atembeschwerden	Siehe Krankengeschichte.
70	279	1897	M. J.	21 J.	Dienstmagd	Holzsplitter		Pharynx in der Höhe der Epiglottis		
71	1108	1897	E. S.	26 J.	Dienstmagd	$2^1/_2$ *cm* lange Nähnadel	wenige Stunden	in der Höhe des Larynx in die hintere Rachenwand eingespießt	heftiger Schmerz beim Schluckakt	

72	1760	1897	A. B.	32 J.	Dienstmagd	Fischgräte		Zungengrund		
73	2711	1897	F. D.	18 J.	Gelbgießer	2 *cm* langes, scharf zugespitztes Beinstück		linker Recessus piriformis		
74	2789	1897	A. M.	23 J.	Fabriksarb.	Fischgräte		rechte Vallecula		
75	3106	1897	T. S.	63 J.	Lehrer	Fischgräte		rechte Tonsille		Tonsillen nicht hypertrophisch.
76	18	1898				Beinring $2^1/_2$ *cm* im Durchmesser		linker Recessus piriformis		Mit Schwammsonde und Finger entfernt.
77	160	1898	H. T.	25 J.	Kellnersfrau	Sauborste	3 Tage	Recessus piriformis		
78	256	1898	A. U.	23 J.		Rußflocken		Trachea		
79	584	1898	A. P.	73 J.	Pfründnerin	2 *cm* langer, 3 *mm* dicker, sehr spitzer Knochensplitter		linker Recessus piriformis		Fest eingekeilt.
80	4920	1898	L. M.	33 J.	Schneiderin	Fischgräte		Pharynx		
81	1190	1899	B. O.	15 J.	Bürstenbinderstochter	glattes Knochenstück, scharf ausgezackt von $2^1/_2$ *cm* Länge und 2 *cm* Breite		rechter Recessus piriformis		
82	7. IX.	1899	C. O.			3 *cm* lange Nähnadel				Klinische Sammlung.
83	3847	1899	A. L.	68 J.	Hausbesorger	Fischgräte		Pharynx		

Fall Nr.	Amb.-Prot.-Nr.	Jahr	Name	Alter	Beschäftigung	Gegenstand	Seit der Einbringung	Sitz des Fremdkörpers	Symptome	Besondere Bemerkungen
84	158	1900	R. D.	32 J.	Dienersfrau	Borste		Zungengrund		
85	527	1900	L. G.	60 J.	Lehrerin	Knochenstück $^1/_2$ *cm* lang und breit	2 Tage	linker Recessus piriformis	Schlingschmerzen, Suggilationen am weichen Gaumen, Epiglottis und linken Aryknorpel	
86	3205	1900	F. D.			2 Zähne mit einer Gaumenplatte	einige Stunden	zwischen Kehlkopfhinterwand und Rachen festgekeilt	mit heftigem Schmerz im Halse aus dem Schlafe erwacht	$6^1/_2$ Uhr morgens mit der Schlundzange entfernt. Ödem der Kehlkopfhinterwand.
87	5111	1900	E. B.	42 J.	Beamter	Fischgräte		linke Tonsille		
88	5767	1900	J. H.	40 J.	Schlosser	Holzsplitter		rechte Tonsille		
89	6920	1900	Th. M.	18 J.	Schneiderin	Holzsplitter	wenige Stunden	linke Tonsille	Gefühl von Kratzen, stechender Schmerz gegen das linke Ohr hin	
90	7243	1900	F. St.	29 J.	Bahnbediensteter	Borste		linke Tonsille	heftige Würgbewegungen	Beim Brotessen hineingelangt.
91	7496	1900	H. J.	20 J.	Lackierer	Gräte		Tonsille		

BOSTON MEDICAL LIBRARY. MAY 10 1904

92	7787	1900	F. E.	57 J.	Polizeiinspektor	Sardellengräte	2 Tage	rechte Tonsille	stechender Schmerz	
93	8417	1900	B. M.	23 J.	Private	Fischgräte		rechter Recessus piriformis		
94	8466	1900	R. B.	35 J.	Bedienerin	Fischgräte				
95	1802	1901	J. B.	24 J.	Kontorist	Fischgräte	einige Stunden	rechte Tonsille	heftiger stechender Schmerz	Auffallend tiefe Sinus piriformes, Tonsillen nicht hypertrophisch.
96	3738	1901	J. B.	39 J.	Schneidergehilfe	$2^1/_2$ *cm* lange Fisolenrispe	wenige Stunden	rechte Tonsille	stechender Schmerz	Gleichzeitig besteht Pharyngitis lateralis.
97	5079	1901	F. H.	23 J.	Schneiderin	Messinghaftel	2 Stunden	linker Recessus piriformis		Ohne Kokainisierung mit der Kehlkopfpinzette entfernt.
98	6571	1901	K. H.	50 J.	Schneidersfrau	1 *cm* lange Borste		hinterer Pol der linken Tonsille		
99	8418	1901	Ch. W.	55 J.	Hausierer	Fischgräte, $2^1/_2$ *cm* lang	2 Tage	im linken Recessus piriformis eingespießt	stechender Schmerz in der linken Halsseite	Nach Kokainisierung mit einer Kehlkopfpinzette entfernt.
100	8987	1901	J. O.	33 J.	Agent	Fischgräte		linke Tonsille		Die Gräte war gabelig geteilt.
101	9063	1901	J. L.	15 J.	Realschüler	2 *cm* lange Stecknadel mit Metallkopf	wenige Stunden	in die Epiglottis eingestochen, mit dem Kopf im Zungengrund-Gewebe	Gefühl des Druckes im Halse, kein Stechen	Zuerst festes Fassen mit einer fein gezähnten Kehlkopfpinzette, Lockern der so gefaßten Nadel mit dem Finger und Extraktion.
102	18. I.	1901	K. P.	7 J.	Schüler	angeblich Bohne	mehrere Monate	Larynx	plötzliche Erstickungsgefahr	Siehe Krankengeschichte.

Fall Nr.	Amb.-Prot.-Nr.	Jahr	Name	Alter	Beschäftigung	Gegenstand	Seit der Einbringung	Sitz des Fremdkörpers	Symptome	Besondere Bemerkungen
84	158	1900	R. D.	32 J.	Dienersfrau	Borste		Zungengrund		
85	527	1900	L. G.	60 J.	Lehrerin	Knochenstück $^1/_2$ *cm* lang und breit	2 Tage	linker Recessus piriformis	Schlingschmerzen, Suggilationen am weichen Gaumen, Epiglottis und linken Arykknorpel	
86	3205	1900	F. D.			2 Zähne mit einer Gaumenplatte	einige Stunden	zwischen Kehlkopfhinterwand und Rachen festgekeilt	mit heftigem Schmerz im Halse aus dem Schlafe erwacht	$6^1/_2$ Uhr morgens mit der Schlundzange entfernt. Ödem der Kehlkopfhinterwand.
87	5111	1900	E. B.	42 J.	Beamter	Fischgräte		linke Tonsille		
88	5767	1900	J. H.	40 J.	Schlosser	Holzsplitter		rechte Tonsille		
89	6920	1900	Th. M.	18 J.	Schneiderin	Holzsplitter	wenige Stunden	linke Tonsille	Gefühl von Kratzen, stechender Schmerz gegen das linke Ohr hin	
90	7243	1900	F. St.	29 J.	Bahnbediensteter	Borste		linke Tonsille	heftige Würgbewegungen	Beim Brotessen hineingelangt.
91	7496	1900	H. J.	20 J.	Lackierer	Gräte		Tonsille		

BOSTON MEDICAL LIBRARY MAY 10 1904

92	7787	1900	F. E.	57 J.	Polizeiinspektor	Sardellengräte	2 Tage	rechte Tonsille	stechender Schmerz	
93	8417	1900	B. M.	23 J.	Private	Fischgräte		rechter Recessus piriformis		
94	8466	1900	R. B.	35 J.	Bedienerin	Fischgräte				
95	1802	1901	J. B.	24 J.	Kontorist	Fischgräte	einige Stunden	rechte Tonsille	heftiger stechender Schmerz	Auffallend tiefe Sinus *piriformes*, Tonsillen nicht hypertrophisch.
96	3738	1901	J. B.	39 J.	Schneidergehilfe	$2^1/_2$ *cm* lange Fisolenrispe	wenige Stunden	rechte Tonsille	stechender Schmerz	Gleichzeitig besteht Pharyngitis lateralis.
97	5079	1901	F. H.	23 J.	Schneiderin	Messinghaftel	2 Stunden	linker Recessus piriformis		Ohne Kokainisierung mit der Kehlkopfpinzette entfernt.
98	6571	1901	K. H.	50 J.	Schneidersfrau	1 *cm* lange Borste		hinterer Pol der linken Tonsille		
99	8418	1901	Ch. W.	55 J.	Hausierer	Fischgräte, $2^1/_2$ *cm* lang	2 Tage	im linken Recessus piriformis eingespießt	stechender Schmerz in der linken Halsseite	Nach Kokainisierung mit einer Kehlkopfpinzette entfernt.
100	8987	1901	J. O.	33 J.	Agent	Fischgräte		linke Tonsille		Die Gräte war gabelig geteilt.
101	9063	1901	J. L.	15 J.	Realschüler	2 *cm* lange Stecknadel mit Metallkopf	wenige Stunden	in die Epiglottis eingestochen, mit dem Kopf im Zungengrund-Gewebe	Gefühl des Druckes im Halse, kein Stechen	Zuerst festes Fassen mit einer fein gezähnten Kehlkopfpinzette, Lockern der so gefaßten Nadel mit dem Finger und Extraktion.
102	18. I.	1901	K. P.	7 J.	Schüler	angeblich Bohne	mehrere Monate	Larynx	plötzliche Erstickungsgefahr	Siehe Krankengeschichte.

Fall Nr.	Amb.-Prot.-Nr.	Jahr	Name	Alter	Beschäftigung	Gegenstand	Seit der Einbringung	Sitz des Fremdkörpers	Symptome	Besondere Bemerkungen
103	598	1902	C. B.	33 J.	Taglöhner	Knochenstück mit Fleischstück $2^1/_2$ *cm* lang, $1^1/_2$ *cm* breit	einige Stunden	linker Recessus piriformis, eine Spitze in die Larynx-Hinterwand eingespießt	heftige Schmerzen und starke Schleimbildung	Ödem des linken Aryknorpels und der nächsten Umgebung, welches noch 5 Tage nach der Extraktion zu sehen war. Erst nach 8 Tagen war vollständige Restitutio. Kornzange unter Leitung des Spiegels.
104	1000	1902	J. W.	21 J.	Techniker	1 *cm* lange steife Borste	2 Stunden	rechter Recessus piriformis	stechende Schmerzen	Beim Nudelessen hineingelangt. Hyperästhesie des Rachens. Eiswassergurgelungen. Pharyngitis lateralis.
105	1059	1902	O. R.	37 J.	Schlosser	Fischgräte	2 Tage	Zungengrund		
106	1305	1902	R. P.	28 J.	Dienstmagd	Fischgräte	2 Tage	Zungengrund	Fremdkörpergefühl	In die Gegend des Larynx lokalisiert.
107	1572	1902	B. T.	31 J.	Erzieherin	3 Späne, die wie Gräten aussahen	einige Stunden	Zungengrund	Kitzel und Stechen im Halse	Beim Essen von Marillenknödeln hineingelangt. Hypertrophie der Follikel am Zungengrund.
108	4529	1902	Dr. J. W.	26 J.	Arzt	$^1/_2$ *cm* langes Holzstückchen	1 Tag	linker Zungengrund	Schmerzen beim Leerschlucken, die v. d. Patient., ein. Arzte, sicher in die Gegend d. Velum (Uvula) lokalisiert wurden	Auf unbekannte Art hineingelangt. Von dem schlanken Holzsplitter sah aus dem mäßig vergrößerten follikulären Gewebe d. Zungengrundes das eine Ende nur punktförmig hervor. Gezähnte Kehlkopfpinzette.

109	6081	1902	M. Sch.	41 J.	Amtsdiener	Fischgräte, $2^1/_2$ *cm* lang	12 Stund.	Zungengrund, durch das Follik.-Gewebe hindurch gespießt, so daß beide Enden zu sehen waren	beim Leerschlucken bald rechts bald links stechender Schmerz	Hyperästhesie des Pharynx, Hypertrophie einzelner Papillen am Zungengrund. Entfernung mit der gezähnten Kehlkopfpinzette nach Kokainisierung der Uvula und der hinteren Rachenwand.
110	9702	1902	F. F.	26 J.	Modistin	$1^1/_2$ *cm* langer, scharf zugespitzter Holzsplitter	15 Stund.	zwischen vorderem Gaumenbogen und rechter Tonsille	stechende Schmerzen beim Schluckakt in der Gegend des Ingulums (!) lokalisiert nach rechts hin ausstrahlend	Trotz wiederholter genauer Inspektion war kein Fremdkörper zu sehen, erst nach Auslösung einer Würgbewegung durch Einführen einer Sonde, konnte man für einen Augenblick die Spitze des Splitters sehen und denselben extrahieren, der angeblich beim Zwiebelessen stecken geblieben sein soll.
111	10218	1902	H. G.	28 J.	Beamtin	Fischgräte		rechte Tonsille		Nur punktförmig hervorragend.
112	10351	1902	J. K.	21 J.	Schuhmachergehilfe	Fischgräte, $1^1/_2$ *cm* lang	einige Stunden	linke Tonsille		
113	10355	1902	K.V.	27 J.	Schriftsetzer	Fischgräte, 1 *cm* lang	wenige Stunden	rechte Vallecula		
114	10356	1902	H.J.	41 J.	Schneider	Fischgräte, $2^1/_2$ *cm* lang	einige Stunden	linke Zungengrundgegend		Das frei herausragende Ende der Gräte war braunrot verfärbt.

DRUCK VON LEOP. KARAFIAT & KUCHARZ IN BRÜNN

Medicinischer Verlag von Josef Šafář in Wien.

Über Echinokokkus der Pleura

und die Ihn vortäuschenden Lokalisationen der Echinokokkenkrankheit.

Von

Prof. Dr. Karl Maydl,

Vorstand der k. k. böhm. chirurgischen Klinik in Prag.

Mit 3 Lichtdrucktafeln und 1 Abbildung im Texte.

Preis M. 3.60 = K 4.—.

Von demselben Verfasser:

Über subphrenische Abszesse.

Mit 8 Tafeln in Heliogravure und 12 Figuren im Texte.

Preis M. 16.— = K 18.—.

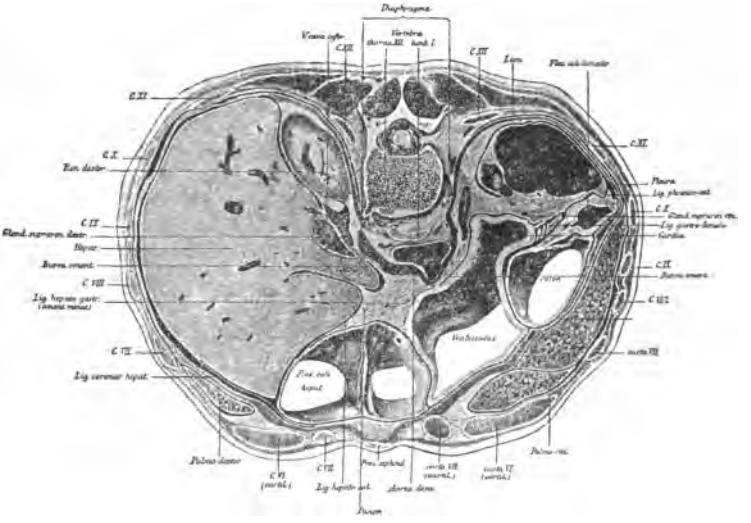

„Als 1891 Maydls Buch über Echinokokkus der Pleura erschien, war die Kritik darüber einig, daß man es mit einem bedeutenden Werke zu tun habe und erwartete mit Spannung das schon damals in Aussicht gestellte Werk, das uns jetzt vorliegt und sich als eine Ergänzung des früheren erweist. Es ist unmöglich, von der Fülle des Gebotenen auch nur annähernd einen Begriff zu geben, wenn man den engen Rahmen einer Bücheranzeige nicht überschreiten will. Was Anatomie und Chirurgie in diesem Gebiete an Ergebnissen bieten konnten, wurde geliefert und die Klinik dieser Erkrankungen zu einem dauernden Abschluß gebracht.

Maydls Buch ist ein Zeugnis des erstaunlichsten Fleißes, gepaart mit dem glücklichsten diagnostischen Blick, der von dem Chirurgen in die errettende Tat umgesetzt werden kann."

(Internation. Klinische Rundschau.)

Medicinischer Verlag von Josef Šafář in Wien.

Über
Lithiasis der Harnblase
in Böhmen.

(Aus der k. k. böhm. chirurg. Klinik des Prof. K. Maydl in Prag.)

Von

Prof. Dr. Ottokar Kukula.

Mit 58 Abbildungen auf 15 Tafeln in Lichtdruck,

1 Kärtchen und 1 Figur im Texte.

Preis M. 12.— = K 14.40.

(Die hier eingesetzten Fig. sind nur zinkographische Verkleinerungen.)

(Verkleinerung.)

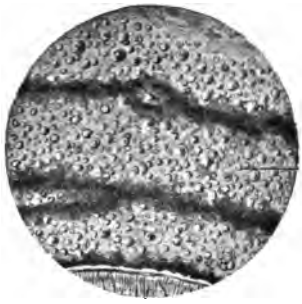

(Verkleinerung.)

„....Außerordentlich interessant und wertvoll ist die mikroskopische Physiographie, welche an einer sehr großen Zahl von Dünnschliffen vorgenommen wurde. Die Untersuchungen hierüber sind erschöpfend und namentlich auch mit Rücksicht auf die vortrefflichen Reproduktionen wohl unstreitig als die beste auf diesem Gebiete vorhandene Arbeit zu bezeichnen. Die scharfsinnigen Deduktionen des Verfassers über die Pathogenese, über Fragmentation etc. bieten viel Anregung zu weiterem Studium und klären manche schwebende Frage..... Es ist ein mit großem Fleiße, außerordentlicher Sachkenntnis und Erfahrung an einem großen Materiale durchgeführtes Werk, das volle Beachtung verdient, und dazu beiträgt, einige der noch vielen dunklen Punkte in der Lithiasis der Harnblase zu klären. Jedem, der sich für diese Fragen interessiert, mag die Lektüre bestens empfohlen sein. Dem Inhalte entspricht die gute Ausstattung und namentlich hervorzuheben sind die in hoher Vollkommenheit ausgeführten Lichtdrucke, die vortrefflich die makroskopischen sowie die mikroskopischen Verhältnisse wiedergeben."

(*Zentralblatt für Krankh. d. Harn- u. Sexualorgane.*)

Die Thompson'sche
Zwei-Gläser-Harnprobe
und ihre diagnostische Verwertung.

Schematisch dargestellt von

Dr. Richard Hofmeister, in Karlsbad in B.

Preis 70 Pf. = 80 h.

„Von der gewiß richtigen Ansicht ausgehend, daß die diagnostisch so wertvolle Zwei-Gläser-Probe in der Praxis zu wenig gewürdigt und geübt werde, hat Verfasser es sich zur Aufgabe gestellt, durch schematische Darstellung der diagnostischen Bedeutung dieser Probe zur Promulgierung derselben beizutragen. Es ist dem Verf. gelungen, dies in klarer und übersichtlicher Weise zu tun, alle die differential-diagnostischen Anhaltspunkte, die die Methode gibt. ins richtige Licht zu stellen und so ist nur zu wünschen, das Büchlein möge durch die größtmögliche Verbreitung auch dem Zwecke entsprechen, den Verf. bei Herausgabe verfolgte."

(*Wiener medizinische Wochenschrift.*)

Medicinischer Verlag von Josef Šafář in Wien.

Die Lehre von den Unterleibsbrüchen

(Hernien).

Von

Prof. Karl Maydl,

Vorstand der k. k. böhm. chirurgischen Klinik in Prag.

Mit 124 Abbildungen.

Preis M. 12.50 = K 15.—.

„Überall findet man die moderne Chirurgie vertreten, überall begegnen wir den Ideen eines scharfen Denkers und praktisch erprobten Fachmannes." (*Wiener klinische Wochenschrift.*)

Über die Radikaloperation von Leistenhernien.

Von **Dozent Dr. Rudolf Frank,**

Primararzt der k. k. Krankenanstalt Rudolfstiftung in Wien.

Mit 8 Abbildungen. — Preis M. 1.— = K 1.10.

Von demselben Verfasser:

Über die angeborene Verschliessung des Mastdarmes

und die begleitenden inneren und äusseren angeborenen Fistelbildungen.

Mit 51 Abbildungen. — Preis M. 3.— = K 3.20.

Medicinischer Verlag von Josef Šafář in Wien.

Der Lupus

und dessen operative Behandlung.

Von

Dr. Eduard Lang,

k. k. ordentl. Universitäts-Professor, Primararzt im k. k. allgemeinen Krankenhause in Wien, Mitglied der kaiserl. Leopoldinisch-Karolinischen Akademie, Ehrenmitglied der Società ital. di Dermat. e Sifilogr., auswärtiges Mitglied der Société française de Dermatol. et de Syphiligr., korrespondierendes Mitglied der Association française d'Urologie etc.

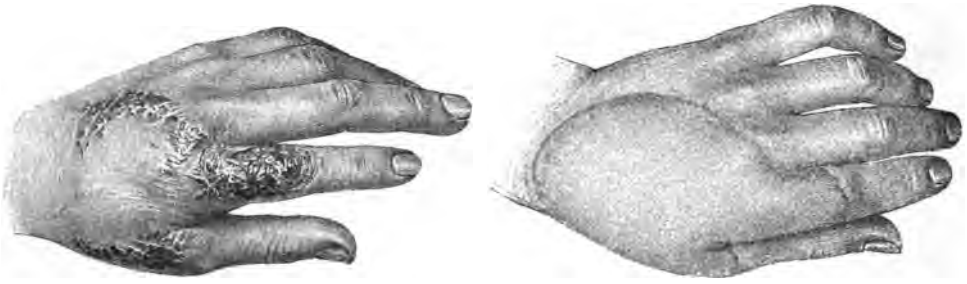

Lupus am Handrücken, Zeigefinger und Metacarpus des Daumens links, nach Exstirpation mit gestieltem Lappen der Brusthaut gedeckt.

Mit 67 Figuren. — Preis M. 5.— = K 6.—.

„Die Arbeit verdient weiteste Verbreitung, damit die Heilbarkeit des Lupus auf operativem Wege zur allgemeinen Überzeugung unter den Ärzten gelangt, dann werden auch jene furchtbaren Fälle von ausgedehntem Lupus, die den Kranken aus der Gesellschaft verbannen, immer seltener werden."

(*Berliner klinische Wochenschrift.*)

Von demselben Verfasser:

Hygienische Winke.

Preis M. —.30 = K —.30.

Beitrag zur Klinik der Aktinomykose.

Von **Dr. Alberto Illich,**

weil. Operateur an der Klinik Hofrat Prof. Dr. Albert in Wien.

Mit 2 Lichtdrucktafeln. — Preis M. 5.40 = K 6.—.

„Die vorliegende Monographie dürfte die umfassendste Darstellung der Klinik der Aktinomykose sein, die bisher erschienen ist. In einem besonderen Kapitel über die Therapie der Krankheit zeigt der Autor, daß man einer großen Zahl von Kranken, die man früher für unheilbar gehalten hat, durch relativ einfache und kleine chirurgische Eingriffe Heilung bringen kann." (*Deutsche Medizinal-Zeitung.*)

„... Eine sehr umfangreiche Literaturangabe (569 Nummern!) erhöht den Wert des sehr mühsamen Werkes, das jedem, der sich über Aktinomykose informieren will, zu empfehlen ist."

(*Zeitschrift für ärztliche Landpraxis.*)

Die Behandlung der Gelenkstuberkulose

und ihre Endresultate aus der Klinik Albert.

Von **Dr. Josef Preindlsberger,**

Landes-Sanitätsrat, Primararzt der Landeskrankenanstalt zu Sarajevo.

Mit einer Vorrede von Hofrat **Prof. Dr. E. Albert.**

Preis M. 6.80 = K 7.60.

Medicinischer Verlag von Josef Šafář in Wien.

Die chirurgische Nachbehandlung.

Nach klinischen Erfahrungen

für praktische Ärzte und Studierende

zusammengestellt von

Dr. J. Mathon,

em. Operateur an der I. chir. Klinik des Hofrates Prof. E. Albert in Wien, derzeit Primararzt des städtischen Krankenhauses in Proßnitz.

Mit 3 Figuren im Texte.

Preis M. 2.20 = K 2.40.

„Die vorliegende Schrift stellt sich zur Aufgabe, den Studierenden der Medizin und jenen Ärzten, welche nicht in der Lage gewesen sind, an einer Klinik die Nachbehandlung von chirurgischen Kranken praktisch kennen zu lernen, hiefür vornehmlich beim Eintritt in das praktische Leben einen gewissen Ersatz zu bieten. Bezüglich der in obiger Schrift geschilderten Grundsätze des Vorgehens und der hiebei geübten Maßnahmen genügt es anzuführen, daß dieselben die auf der Klinik des Hofrates Albert gepflogene Behandlungsweise zur Grundlage haben, womit die Schrift reichlich empfohlen erscheint."

(*Medizinisch-chirurgische Rundschau.*)

Hygiene der Schwangerschaft.

Eine zusammenfassende Darstellung der Physiologie, Pathologie und Therapie,

mit besonderer Berücksichtigung der Diätetik der Schwangerschaft.

Für praktische Ärzte

von

Dr. James Eisenberg,

em. Operat. an der geburtsh.-gynäkol. Klinik d. weil. Prof. Breisky in Wien.

Preis M. 2.70 = K 3.—.

Anleitung

zur

Untersuchung und Wahl der Amme.

Von

Dr. Felix Schlichter,

em. I. Sekundararzt der niederösterr. Landesfindelanstalt.

Mit 5 Abbildungen.

Preis M. 2.50 = K 2.80.

„Die wichtige, in den Lehrbüchern der Geburtshilfe und Kinderheilkunde meist stiefmütterlich behandelte Frage der Ammenuntersuchung wird vom Verfasser in erschöpfender Weise diskutiert. Die Broschüre verdient eine weite Verbreitung in ärztlichen Kreisen."

(*Deutsche mediz. Wochenschrift.*)

Medicinischer Verlag von Josef Šafář in Wien.

Soeben erschien:

Über das Chorio-Epitheliom in der Vagina

bei sonst gesundem Genitale.

Von Assistent Dr. Hugo Hübl.

Mit 3 Figuren im Texte und 4 Farbendrucktafeln.

4°. — Preis M. 4.20 = K 5.—.

„Hübls Darstellung ist knapp und fesselnd. die Text- und Tafelfiguren sind vorzüglich ausgeführt. Die Arbeit verdient mit Rücksicht auf die therapeutische Wichtigkeit der Frage auch das Interesse der praktischen Ärzte." *(Wiener medizinische Presse.)*

Über pseudo-interligamentöse Eierstocksgeschwülste.

Ein Beitrag zur Lehre von den Entzündungen des Beckenbauchfelles.

Von **Prof. Dr. K. Pawlik.**

Mit 6 lithographierten Tafeln.

Preis M. 2.20 = K 2.40.

Über Asepsis und Antisepsis in der Geburtshilfe

mit spezieller Berücksichtigung der Verhältnisse und Erfolge an der geburtshilflichen Klinik des Herrn Hofrates Professor Gustav Braun in Wien.

Von

Prof. Dr. Richard Braun von Fernwald.

Preis M. 3.60 = K 4.—.

„Die vorliegende Monographie, die für den Fachmann in vielfacher Richtung interessant ist, sei jedem praktischen Arzte, der Geburtshilfe ausüben will, bestens empfohlen. Er wird darin viel Belehrendes finden." *(Wiener klinische Rundschau.)*

Von demselben Verfasser:

Der Kaiserschnitt bei engem Becken.

Preis M. 3.— = K 3.20.

Über Uterusruptur.

Preis M. 2.20 = K 2.40.

Über Tussis uterina

und Neurosen bei gynäkologischen Erkrankungen überhaupt.

Von **Dr. Paul Profanter**

in Franzensbad.

Preis M. 1.60 = K 1.80.

Medicinischer Verlag von Josef Šafář in Wien.

Prof. Dr. Anton Drasche's

Gesammelte Abhandlungen.

Herausgegeben von seinen Schülern zu dessen 40jährigem Doktor-Jubiläum.

Mit 1 Porträt in Photogravure, 11 Tabellen, 5 lithographierten Tafeln und 21 Figuren in Holzschnitt.

Lex.-8°. — Herabgesetzter Preis M. 8.50 = K 10.—.

Die fötalen Kreislaufwege des Neugeborenen

und ihre Veränderungen nach der Geburt.

In besonderer Rücksicht auf Bedeutung und Verwertung derselben bei gerichtsärztlichen Untersuchungen.

(Aus dem Institute für gerichtliche Medizin des Hofrates Prof. E. v. Hoffmann in Wien.)

Von

Dr. Albin Haberda,

Professor an der k. k. Universität in Wien.

Mit 3 lithographierten Tafeln.

Preis M. 4.— = K 4.40.

Die amtlichen Vorschriften

betreffend

Die Prostitution in Wien

in ihrer administrativen, sanitären und strafgerichtlichen Anwendung.

Von

Dr. Josef Schrank,

k. k. Polizeiarzt in Wien.

Preis M. 3.60 = K 4.—.

Die Vergiftungen,

deren Erkenntnis, Vorbeugung und das gegen sie gerichtete Heilverfahren.

Tabellarisch dargestellt von

Dr. Josef Lindenmayer,

k. und k. Regimentsarzt.

3 Tafeln in Großformat mit Text in 16°.

Preis M. 1.70 = K 2.—, kartoniert M. 2.— = K 2.40.

Medicinischer Verlag von Josef Šafář in Wien.

Grundzüge einer rationellen Phthiseotherapie.

Vortrag,

gehalten 1897 beim internationalen medizinischen Kongreß in Moskau

von

Dr. Josef V. Drozda,

Dozent für interne Medizin und Primararzt des Kaiser Franz Josef-Spitales in Wien.

Preis M. 1.20 = K 1.40.

Der Abdominaltyphus.

Von

Dr. Valentin Jež,

em. Abteilungs-Assistent des k. k. Wilhelminen-Spitales in Wien.

Preis M. 3.— = K 3.60.

Influenza.

Eine geschichtliche und klinische Studie

von **Prof. Dr. A. Kusnezow** und **Dr. F. L. Herrmann,**

Charkow.

Nach dem Russischen bearbeitet von

Dr. Jos. V. Drozda,

Dozent für interne Medizin und Primararzt des Kaiser Franz Josef-Spitales in Wien.

Neue billige Ausgabe. — Preis M. 2.— = K 2.20.

Die Elemente der psychischen Therapie.

Von **Dr. F. Navrátil,**

Kurarzt in Arco.

Preis M. —.80 = K —.90.

Zur Physiologie und Pathologie

des Zentralnervensystems

mit besonderer Berücksichtigung

der Sehhügel und der Hemmungsfunktion.

Auf Grund selbständiger Versuche

von

Dr. Friedrich Simbriger.

Preis M. 3.60 = K 4.—.

Medicinischer Verlag von Josef Šafář in Wien.

Anatomia Ricardi Anglici

(c. a. 1242—1252)

ad fidem codicis MS. N. 1634.

In Bibliotheca Palatina Vindobonensi asservati primum edidit

Robertus Töply Eques

In universitate Vindobonnsi medicinae historiam privatim docens, M. U. D.

Accedit tabula phototypa.

1902. — 4°. Preis M. 8.— = K 9.60.

Eduard Albert.

Gedenkblatt.

Dem Andenken des am 25. September 1900 verstorbenen Meisters gewidmet

von

Dr. Johann Habart,

weil. k. u. k. Oberstabsarzt, Privatdozent für Kriegschirurgie an der Wiener Universität.

Mit Porträt.

1900. — Preis M. —.80 = K —.90.

Hermann Franz Müller.

Worte des Gedächtnisses, gesprochen in der Trauerfeier der Ärzte des Wiener Allgemeinen Krankenhauses am 20. November 1898

von

Rudolf Pöch.

Preis M. —.50 = K —.60.

Soeben erschien:

Taschenbuch

für

praktische Untersuchungen

der wichtigsten

Nahrungs- und Genußmittel.

Nach den von Herrn k. u. k. General-Stabsarzt Prof. Dr. Fl. Kratschmer in der militärärztlichen Appikationsschule gehaltenen Vorträgen

zusammengestellt von

Mr. E. Senft,

k. u. k. Militär-Medik.-Offizial.

1903. — Preis M. 1.80 = K 2.—, mit Notizpapier und Schreibtafel M. 2.70 = K 3.—.

Medicinischer Verlag von Josef Šafář in Wien.

Jahrbuch

des

bosn.-herzeg. Landesspitales in Sarajevo

für 1894, 1895, 1896.

Herausgegeben von der Landesregierung für Bosnien und die Herzegowina.

V u. 853 S. Lex.-8°.

Mit 1 Ansicht in Lichtdruck, 12 Plänen und 2 Tafeln als Beilagen, sowie 10 Kurven, 103 Abbildungen u. 1 Übersichtskarte im Texte.

Preis M. 12.50 = K 15.—.

„Die Fülle des hier aufgespeicherten statistischen und wissenschaftlichen Materiales gibt ehrenvolles Zeugnis in gleicher Weise für den eminenten Fleiß und die wissenschaftliche Befähigung der an diesem Spitale tätigen Ärzte, wie für das tiefe Verständnis, das die hohe Landesregierung den Bestrebungen der Gesundheitspflege und der Volkswohlfahrt entgegenbringt. Die Verlagshandlung hat sich durch geradezu luxuriöse und sehr geschmackvolle Ausstattung des Werkes ein nicht zu unterschätzendes Verdienst erworben."

(*Wiener klinische Rundschau.*)

„Es ist ein voluminöser, stattlicher Band, in dem außer der Baubeschreibung, dem Bericht der Direktion und der Krankenstatistik auch die klinischen Berichte und Arbeiten der Ärzte des (im Juli 1894 eröffneten) Landeshospitales in Sarajevo niedergelegt sind. Aber nicht nur der Umfang, auch der Inhalt des Werkes fällt in die Augen. Wer sich mit letzterem bekannt macht, der wird die Überzeugung gewinnen, daß es den leitenden Kräften des Spitals an ernstem wissenschaftlichen Streben nicht mangelt."

(*Berl. klin. Wochenschrift.*)

Separat-Ausgaben:

Baubeschreibung. Mit 1 Ansicht in Lichtdruck und 12 Plänen. M. 4.50 = K 5.40.

Mitteilungen aus der internen Abteilung. Von Primararzt Dr. **G. Kobler,** L.-S.-Rat. Mit 4 Abbildgn., 5 Temperaturcurven und 2 Tafeln. M. 2.80 = K 3.20.

Mitteilungen aus der chirurgischen Abteilung. Von Primararzt Dr. **J. Preindlsberger,** L.-S.-Rat. M. 32 Abbildgn. und 1 Plane. M. 5.— = K 6.—.

Mitteilungen aus der Abteilung für Syphilis u. Hautkranke. Von Primararzt Dr. **L. Glück,** L.-S.-Rat. Mit 7 Abbildungen, 1 Kärtchen und 5 Temperaturkurven im Texte. M. 3 60 = K 4.—.

Mitteilungen aus der Abteilung für Geburtshilfe und Gynäkologie. Von Primararzt u. Dozent Dr. **O. v. Weiss,** L.-S.-Rat. Mit 17 Abbildungen im Texte. M. 3.60 = K 4.—.

Mitteilungen aus der Prosektur. Von Prosektor Dr. **R. Wodyński,** L.-S.-Rat. Mit 30 Abbild. im Texte. M. 3.— = K 3.60.

Separat-Ausgaben:

Kobler G. Die im bosn.-herzeg. Landesspitale während der Jahre 1895 und 1896 beobachteten Fälle von Typhus abdominalis. — Über die Affektionen der Epiglottis bei Typhus abdominalis. (Mit 4 Abbildungen.) — **Kobler G. u. R. Wodyński.** Klinisch-bakteriol. Beobachtungen an den Malariafällen des Jahres 1896. — **Kobler G.** Über das Auftreten von Albuminurie und Harnzylindern bei mit Obstipation einhergehenden Darmaffektionen. — Über das Vorkommen von Phlebektasien an männlichen jugendlichen Individuen. (Mit 2 Tafeln.) M. 1.80 = K 2.—.

Preindlsberger Josef. Zur Therapie des Tetanus. — Ein Fall von Fistula coli congenita mediana. (Mit 1 Abbildg.) — Beitrag zur Kenntnis der Endresultate nach Reklination. — **Mader Max.** Status thymicus und Chloroformnarkose. M. 1.40 = K 1.60.

Weiss, Otto von. Über einen Fall von primärer Graviditas extrauterina tuboabdominalis. (Mit 2 Abbild.) — Zur klinischen Bedeutung der Placenta membranacea. — (Mit 5 Abbildungen.) — Zur Kenntnis der Placenta praevia centralis. (Mit 3 Abbildungen.) M. 1.40 = K 1.60.

[redacted]
HC 2XIR N

39.F.76.
Ueber Fremdherper in den oberen1963
Countway Library BE39871
3 2044 045 815 610

COUNTWAY LIBRARY
HC 2XIR N

20.F.76.
Ueber Fremdkorper in den oberen1983
Countway Library BEI0071
3 2044 045 815 610

COUNTWAY LIBRARY
HC 2XIR N

20.F.76.
Ueber Fremdkorper in den oberen1903
Countway Library BE39071
3 2044 045 815 610

COUNTWAY LIBRARY
HC 2XIR N

28.F.76.
Ueber Fremdherper in den oberen1963
Countway Library BE8971
3 2044 045 815 610

COUNTWAY LIBRARY
HC 2XIR N

28.F.76.
Ueber Fremdkorper in den oberen 1963
Countway Library BE10971
3 2044 045 815 610

20.F.76.
Ueber Fremdkorper in den oberen1903
Countway Library BEI9971
3 2044 045 815 610